

Pola Ekspresi *Vascular Endothelial Growth Factor* (VEGF) Dikaitkan dengan Pertumbuhan Tumor dan Edema Peritumoral pada Astrositoma

Diah Prabawati Retnani, Dyah Fauziah

Departemen Patologi Anatomi, Fakultas Kedokteran, Universitas Airlangga
Surabaya

ABSTRAK

Latar belakang

Astrositoma adalah tumor dari sel astrosit dengan variasi derajat histopatologik, disertai ukuran edema peritumoral. Peningkatan derajat keganasan, ukuran tumor dan pembentukan edema peritumoral diperlukan proses angiogenesis. *Vascular Endothelial Growth Factor* (VEGF) adalah salah satu faktor penting dalam proses angiogenesis. VEGF diperlukan dalam proliferasi, survival dan migrasi sel endotel dan permeabilitas vaskuler. Peranan VEGF dalam pembentukan edema peritumoral masih dalam perdebatan. Penelitian ini bertujuan untuk menganalisis hubungan antara pola ekspresi VEGF dan peningkatan derajat histopatologik, ukuran tumor dan insiden edema peritumoral pada astrositoma.

Metode

Arsip histopatologik astrositoma derajat II, III, IV (*Glioblastoma*) dari RSUD Dr. Soetomo Surabaya selama kurun waktu Januari 2009 hingga Januari 2012 dikumpulkan. Pada tiga puluh kasus astrositoma yang memenuhi kriteria inklusi dilakukan pemeriksaan imunohistokimia dengan VEGF Rabbit. Hubungan pola ekspresi VEGF dan derajat histopatologik, ukuran tumor dan kejadian edema peritumoral dianalisis menggunakan uji Spearman.

Hasil

Sebanyak 29 dari 30 kasus menunjukkan ekspresi VEGF positif. Dari 29 kasus dengan ekspresi VEGF positif tersebut, 13 kasus adalah astrositoma derajat IV, 22 kasus dengan ukuran tumor > 2cm, dan 17 kasus disertai edema peritumoral. Analisis statistik ekspresi VEGF memiliki pengaruh terhadap peningkatan derajat histopatologik ($p=0,023$), $r_s=0,413$) dan ukuran tumor ($p=0,005$, $r_s=0,499$) namun tidak berpengaruh terhadap kejadian edema peritumoral ($p=0,273$).

Kesimpulan

Penelitian ini mengungkapkan bahwa ekspresi VEGF dapat meningkatkan derajat histopatologik dan besar tumor, namun tidak berpengaruh terhadap pembentukan edema peritumoral pada astrositoma.

Kata kunci: Astrositoma, VEGF, derajat histopatologik, edema peritumoral.

ABSTRACT

Background

Astrocytoma is a glial tumor that derived from astrocyte cells with various tumor size, histopathologic grading and peritumoral edema. Angiogenesis plays role in tumor grading, tumor size and formation of peritumoral edema. VEGF is needed for proliferation, survival, migration of endothel cell and vascular permeability. The role of VEGF to regulate peritumoral edema in brain tumor is still debated. The purpose of this study was to analyze the relationship between VEGF expression and tumor size, histopathologic grading and peritumoral edema of astrocytoma.

Methods

Pathology archives of grade II, III and IV astrocytomas were retrieved at Dr Soetomo Hospital Surabaya between Januari 2009-Januari 2012. Thirty cases of astrocytomas that fulfilled the conclusion criteria were stained with VEGF rabbit monoclonal antibody (clone EP1176Y). Relationship between VEGF expression and histopathologic grading, tumor size and peritumoral edema were analyzed using Spearman correlation test.

Results

There were 29 of 30 cases of astrocytoma showing positif VEGF expression, 13 cases of grade IV astrocytoma, 22 cases had tumor size more than 2 cm, and 17 cases showing peritumoral edema. Statistical analysis revealed that VEGF expression had a significant association with histopathologic grading ($p=0.023$; $r_s=0.413$) and tumor size ($p=0.005$; $r_s=0.499$). In contrast, VEGF expression had no significant association with peritumoral edema ($p=0.273$).

Conclusion

This study revealed that VEGF plays role in increasing histopathologic grading and tumor size in astrocytoma but its role in peritumoral edema is not significant.

Key words: astrocytoma, VEGF, histopathologic grading, peritumoral edema.

PENDAHULUAN

Astrositoma adalah tumor jaringan glia yang berasal dari sel astrosit dengan derajat histopatologik dan angka survival rate yang bervariasi.^{1,2} Sekitar 13.000 kematian dan 18.000 kasus baru setiap tahunnya terjadi akibat tumor ganas primer otak di Amerika Serikat.³ Pada tahun 2005 terdapat sekitar 17.520 kasus glioma baru dan 75% diantaranya adalah astrositoma.⁴ Di Indonesia belum ada data pasti tentang angka insiden astrositoma maupun tumor otak primer. Data dari Departemen Patologi Anatomi RSUD Dr Soetomo Surabaya mendapatkan jumlah kasus astrositoma yang dilakukan operasi pada tahun 2008 sebesar 8 kasus mengalami peningkatan hampir dua kali lipat menjadi 14 kasus ditahun 2010.

Otak adalah organ yang peka terhadap perubahan kadar oksigen. Pada tumor solid termasuk astrositoma, suplai nutrisi dan oksigenasi diperoleh dari pembentukan pembuluh darah baru (angiogenesis). Proses angiogenesis terjadi akibat dari ketidakseimbangan faktor pro dan anti angiogenik. Salah satu faktor pro angiogenik adalah *Vascular Endothelial Growth Factor* (VEGF) yang diproduksi oleh sel kanker, jaringan stroma dan sel makrofag akibat proses inflamasi kronik pada tumor.

VEGF adalah suatu *disulfide-linked dimeric glycoprotein* dengan berat molekul 45 kDa yang mengikat heparin dan secara struktural berhubungan dengan *Platelet Derived Growth Factors* (PDGF). VEGF yang disebut juga sebagai *Vascular Permeability Factor* (VGF) penting untuk proses angiogenesis. Yang mendasari pertumbuhan tumor dan pembentukan edema peritumoral pada tumor otak. Angiogenesis adalah proses keseimbangan pro dan anti angiogenik dari sel tumor maupun sel normal. Ikatan antara VEGF dengan VEGFR-1 dan 2 akan menyebabkan proses angiogenesis.^{5,6,7} Ekspresi VEGF pada sel tumor jinak maupun ganas sangat bervariasi.

Selama pertumbuhan tumor, angiogenesis diinduksi oleh berbagai sebab. Proliferasi yang cepat menyebabkan keadaan hipoksia karena difusi oksigen yang terbatas akibat pertumbuhan jaringan. Untuk mendapatkan suplai nutrisi dan oksigen yang adekuat pada tumor yang berukuran lebih dari 2-3 mm³ diperlukan pembuluh darah baru. Hipoksia merupakan stimulus penting pada angiogenesis tumor yang berakibat stabilisasi *hypoxia*

inducible factor-1a (HIF-1a). Ekspresi HIF-1a akan meningkat dan membentuk dimer dengan HIF-1b, kemudian kompleks ini berikatan dengan DNA, merekrut ko-aktivator lalu mentranskripsi gen sasaran. Gen sasaran HIF-1 akan menyandi faktor pertumbuhan pro angiogenik seperti VEGF.⁸

Onkogen Ras dan Myc dikombinasikan dengan hipoksia secara sinergis akan meningkatkan ekspresi VEGF tanpa tergantung pada HIF-1 (HIF-1 *independent*). Faktor transkripsi NF- κ B yang dapat diaktifkan pada keadaan hipoksia melalui pembentukan ROS dalam mitokondria dapat mengatur ekspresi VEGF, sedang faktor transkripsi Ets dapat mengatur berbagai gen sasaran di arah hilir dalam sel endotel yang mempromosikan terbentuknya fenotip angiogenik, termasuk diantaranya peningkatan VEGF-R, urokinase dan berbagai *matrix metalloproteinase* (MMP).⁸

VEGF berikatan dengan VEGFR-1 dan VEGFR-2 untuk proses angiogenesis. Pengikatan ini mengaktifkan jalur pensinyalan yang berakibat peningkatan ekspresi gen yang terlibat dalam proliferasi dan migrasi sel-sel endotel, mempromosikan ketahanan hidup sel dan permeabilitas vaskuler. VEGF juga memiliki pengaruh cukup besar dalam pertumbuhan tumor dan pembentukan edema peritumoral.^{9,10,11,12}

Beberapa penelitian terdahulu menyatakan bahwa *high grade astrocytoma* memiliki tingkat angiogenesis yang lebih tinggi dibandingkan *low grade astrocytoma*.¹³ Ekspresi VEGF memiliki pengaruh terhadap berbagai tingkat keganasan pada *neuroblastoma*, kanker prostat dan paru.^{14,15,16} Penelitian Jakovljevic dkk menyatakan bahwa hasil bahwa ekspresi VEGF yang tinggi berhubungan dengan tipe histologi *neuroblastoma* jenis *unfavorable*.¹⁵ Pada adenokarsinoma prostat ekspresi VEGF memiliki pengaruh terhadap peningkatan skor Gleason.¹⁶ Ekspresi VEGF pada tumor paru jenis *Non Small Cell Carcinoma* secara signifikan juga mengalami peningkatan sesuai dengan ukuran tumor dan indeks proliferasi sel tumor tersebut.¹⁴ Penelitian tentang edema otak yang pernah dilakukan sebelumnya menyatakan bahwa ekspresi VEGF dan *Aquaporin 4* berhubungan dengan edema peritumoral pada meningioma.^{11,12} Ekspresi VEGF memiliki peran dalam peningkatan permeabilitas vaskuler sedangkan *Aquaporin 4* bertindak sebagai

transpor cairan transmembran. Pengaruh VEGF ternyata masih merupakan perdebatan karena penelitian lain menyebutkan bahwa sebagian glioma dengan edema peritumoral yang luas menunjukkan ekspresi VEGF rendah.¹⁷ Sampai saat ini belum ada penelitian tentang hubungan antara tingkat ekspresi VEGF dengan derajat histopatologik, besar tumor dan kejadian edema peritumoral pada astrositoma.

Penelitian ini bertujuan untuk menganalisis hubungan antara pola ekspresi VEGF dan peningkatan derajat histopatologik, ukuran tumor dan edema peritumoral pada astrositoma.

METODE PENELITIAN

Tiga puluh blok parafin diperoleh dari penderita astrositoma derajat II, III dan IV atau *Glioblastoma* (GBM) di Departemen Patologi Anatomik Fakultas Kedokteran Universitas Airlangga/RSUD. Dr. Soetomo Surabaya selama periode 1 Januari 2009 sampai 31 Januari 2012 dengan kriteria inklusi: 1) secara histopatologik didiagnosis sebagai astrositoma derajat II, III, IV; 2) belum pernah mendapat kemoterapi/radioterapi sebelumnya. Batasan derajat histopatologik ditentukan berdasarkan kriteria WHO *grading system* tahun 2004. Ukuran tumor ditentukan berdasarkan diameter tumor ≤ 2 cm dan >2 cm. Edema peritumoral adalah ada/tidaknya edema pada daerah sekitar tumor tanpa menghitung luasnya. Kedua data ini diperoleh berdasarkan data radiologik dan rekam medik.

Pulasan imunohistokimia dengan antibodi terhadap VEGF dilakukan pada seluruh sampel. Masing-masing blok parafin dipotong setebal 4 mikron kemudian dilakukan deparafinisasi dan rehidrasi. Bloking peroksidase dengan 0,3% Biocare's peroxidase 1 selama 5 menit. Antigen retrieval dengan pemanasan microwave 95°C selama 10 menit. Inkubasi dengan antibodi primer VEGF (*rabbit monoclonal antibody anti human VEGF* klon EP1176Y (Biocare Medical, LLCUSA) dengan pengenceran 1:100 selama satu malam. Inkubasi dengan antibodi sekunder 30 menit. Kemudian dilakukan tehnik kompleks peroksida avidin-biotin standar dan *counterstain* menggunakan Hematoxyllin Eosin.

Penilaian ekspresi VEGF dilakukan pada membran dan sitoplasma sel tumor dan dihitung secara visual dengan mikroskop cahaya binokuler *multi headed* pada pembesaran 200x yang dilakukan oleh 2 orang pemeriksa dalam

waktu dan sediaan yang sama kemudian dihitung semikuantitatif menggunakan H-score formula dengan rumus [(1x(% sel yang terekspresi skor 1+) + (2x(% sel yang terekspresi skor 2+) + (3x(% sel yang terekspresi skor 3+))]. Skor intensitas terdiri dari skor 0 = negatif/tidak mengekspresikan VEGF, skor 1+ = lemah, skor 2+ = sedang, 3+ = kuat. Persentase luas tumor dinilai dari masing-masing tingkat ekspresi VEGF. Nilai H score antara 0-300 dimana 300 sesuai dengan 100% tumor yang terpulas dengan intensitas 3+ (kuat).¹⁸

Analisis data penderita dilakukan secara deskriptif menggunakan nilai mean usia penderita. Analisis statistik untuk mengetahui pola ekspresi VEGF dikaitkan dengan peningkatan derajat histopatologik, besar tumor dan kejadian edema peritumoral dilakukan menggunakan uji Non Parametrik Korelasi Spearman dengan nilai $p < 0,05$ secara statistik memiliki pengaruh yang signifikan.

HASIL

Didapatkan 30 kasus astrositoma yang memenuhi kriteria inklusi. Karakteristik jenis kelamin, usia dan lokasi dari astrositoma tercantum dalam tabel 1.

Tabel 1. Karakteristik Penderita Astrositoma

Karakteristik	Kategori	Frekuensi
Jenis kelamin	Laki-laki	21
	Perempuan	9
Umur	≤ 20 tahun	3
	21-40 tahun	17
	41-59 tahun	8
	60 tahun ke atas	2
Lokasi astrositoma	Frontal	7
	Temporal	4
	Parietal	4
	Occipital	2
	Frontoparietal	4
	Temporoparietal	7
	Intra myelum	2

Rentang usia untuk penderita astrositoma adalah 5-78 tahun. Kasus terbanyak astrositoma terjadi pada laki-laki (21 kasus) dengan frekuensi usia tertinggi antara 21-40 tahun (17 kasus). Lokasi astrositoma paling sering terjadi pada daerah supratentorial yaitu frontal dan temporoparietal masing-masing 7 kasus.

Karakteristik derajat histopatologik astrositoma dengan kejadian edema peritumoral tercantum pada tabel 2.

Tabel 2. Karakteristik derajat histopatologik astro- sitoma dan edema peritumoral.

Derajat histopatologik	Edema peritumor		Total
	-	+	
II	6	2	8
III	4	3	7
IV	2	12	15
Total	12	17	30

p = 0,018

Dari 30 kasus astrostitoma didapatkan 8 kasus adalah derajat II, 7 kasus derajat III dan 15 kasus derajat IV (GBM). Edema peritumoral didapatkan pada 17 kasus. Derajat histopatologik astrostitoma berpengaruh terhadap pembentukan edema peritumoral dengan nilai p=0,018 (p<0,05).

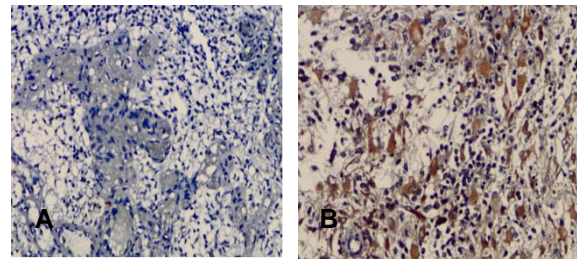
Distribusi ekspresi VEGF pada astrostitoma tercantum pada tabel 3 dan grafik.

Tabel 3. Ekspresi VEGF pada astrostitoma.

Variabel	H score (0-300)			Nilai p
	Rendah 0-19	Sedang 20-99	Tinggi 100-300	
Derajat histopatologi astrostitoma				
Derajat II	4	3	1	p= 0,023
Derajat III	1	2	5	
Derajat IV	1	2	11	
Besar tumor				
≤ 2cm	2	3	3	p= 0,005
> 2cm	5	4	13	
Edema peritumoral				
Ya	4	2	12	p= 0,273
Tidak	2	5	5	

Pada analisis pengaruh ekspresi VEGF terhadap peningkatan derajat histopatologik dan ukuran tumor pada astrostitoma diperoleh nilai p < 0,05 sedang nilai p untuk pengaruh VEGF terhadap pembentukan edema adalah > 0,05.

Hubungan positif ekspresi VEGF terhadap peningkatan derajat histopatologik astrostitoma dianalisis menggunakan uji korelasi Spearman didapatkan nilai $r_s=0,413$ dan $p=0,023$ (p<0,05), menunjukkan adanya hubungan antara ekspresi VEGF dan derajat histopatologik. Gambaran ekspresi VEGF disajikan dalam gambar 1 dan 2.



Gambar 1. A. Kasus astrostitoma dengan ekspresi VEGF lemah (H score=5) (IHK, 200x), B. Kasus astrostitoma dengan ekspresi VEGF sangat kuat (H score =270) (IHK, 200x).

DISKUSI

Pada penelitian ini didapat korelasi positif antara ekspresi VEGF dan derajat histopatologik astrostitoma. Skor ekspresi VEGF lebih tinggi pada astrostitoma derajat IV (GBM) daripada derajat II dan III. Analisis korelasi Spearman menunjukkan hasil $r_s=0,413$ dengan nilai $p=0,023$ (p<0,05). Hal ini sesuai dengan beberapa penelitian sebelumnya yang menyatakan bahwa ekspresi VEGF yang tinggi terdapat pada tumor yang diferensiasi buruk.^{14,15,16,19} Peningkatan ekspresi VEGF terutama VEGF₁₂₁ dan VEGF₁₆₅ dapat diinduksi oleh berbagai faktor lingkungan mikro atau faktor epigenetik, misalnya hipoksia, sitokin, faktor pertumbuhan maupun kelainan genetik seperti mutasi p53, PTEN dan aktivasi onkogen (Ras, EGFR, Her2). Pengikatan VEGF dan VEGFR-2 mengaktifkan kaskade sinyal intraseluler yang berakibat angiogenesis dan pertumbuhan tumor.⁸ Pertumbuhan sel kanker yang cepat menyebabkan kebutuhan oksigen pada metabolisme aerob akan meningkat sehingga bila tidak tercukupi maka akan banyak sel yang mengalami apoptosis dan nekrosis. Pada pemeriksaan histopatologi terlihat semakin banyak mitosis atipik, ditemukan gambaran proliferasi endotel dan nekrosis akan meningkatkan derajat histopatologik astrostitoma.²

Ekspresi VEGF tinggi juga mempengaruhi peningkatan ukuran diameter tumor. Analisis korelasi Spearman menunjukkan hasil $r_s=0,485$ dengan nilai $p=0,007$ (p<0,05), yang berarti semakin tinggi tingkat ekspresi VEGF semakin besar ukuran tumor. Hal ini sesuai dengan penelitian sebelumnya yang menyatakan bahwa angiogenesis mempengaruhi pertumbuhan tumor.⁸ Dikatakan bahwa tumor tidak dapat membesar 1-2 mm tanpa ada vaskularisasi. Pada pertumbuhan tumor, neo-

vaskularisasi mempunyai dua efek yaitu mensuplai nutrisi dan oksigen, dan sel endotel yang baru terbentuk akan menstimulasi pertumbuhan sel tumor di sekitarnya melalui sekresi polipeptida seperti PDGF, GM-CSF, dan IL-1. Pada kanker dengan proliferasi sel tinggi mengalami pertumbuhan tumor yang lebih cepat, sehingga ukuran tumor lebih besar dan derajat histopatologi lebih tinggi.^{5,6,8}

Ekspresi VEGF tidak memiliki korelasi signifikan dengan pembentukan edema peritumoral pada astrositoma. Analisis koefisien kontigensi menunjukkan nilai $p=0,273$ ($p>0,05$), berarti ekspresi VEGF tidak mempengaruhi pembentukan edema peritumoral pada astrositoma. Beberapa penelitian sebelumnya menyatakan bahwa VEGF dapat menyebabkan peningkatan permeabilitas vaskuler yang membantu terjadi edema vasogenik.^{11,12} Penelitian lain menyebutkan bahwa pemberian anti VEGF tidak mengurangi volume edema pada beberapa kasus glioma karena VEGF merupakan *independent pathway*¹⁷.

Suatu protein transmembran lain yang dianggap berhubungan dengan VEGF maupun regulasi transpor cairan dalam otak yaitu *aquaporin 4* (AQP 4).^{11,12,20} AQP adalah kelompok dari protein transmembrane berukuran kecil yang berperan sebagai pintu keluar masuk cairan dan elektrolit, meregulasi keseimbangan cairan pada otak. AQP ini bersifat hidrofobik.¹⁰ AQP 4 berperan dalam transpor cairan secara transmembran sedang VEGF hanya memiliki peran dalam membuka pori-pori (permeabilitas) vaskuler.^{11,12,20} AQP4 terekspresi pada *perivascular endfeet*, meningkat pada edema peritumoral pada astrositoma, meningioma dan metastasis *adenocarcinoma*.¹¹ AQP4 bertanggung jawab pada transpor cairan pada *blood brain barrier*. Pada tumor otak terjadi gangguan fungsi dari AQP4 sehingga terjadi restriksi *uptake* cairan pada otak sehingga dapat menimbulkan edema.^{11,21,22}

KESIMPULAN

Pola ekspresi VEGF berkaitan dengan peningkatan derajat histopatologik dan ukuran tumor pada astrositoma; namun tidak berkaitan dengan pembentukan edema peritumoral.

DAFTAR PUSTAKA

1. Deimling AV, Burger PC, Nakazato Y, Ohgaki H, Kleihues P. Astrocytic tumours. In: Louis DN, Ohgaki H, Wiestler OD, Cavenee WK, editor. WHO classification of tumours of the central nervous system. Geneva: IARC Lyon.2007. p 25-49.
2. Ironside JW, Moss TH, Louis DN, Lowe JS, Weller RO. Astrocytic tumours. In: Diagnostic pathology of nervous system tumours.7th ed. New York: Churchill Livingstone.2002. p 74-114.
3. Schwartzbaum JA, Fisher JL, Aldape KD, Wrensch. Epidemiology and molecular pathology of glioma. *Nature Clin Pract Neurol* J.2006;2:494-501.
4. Grier JT, Batchelor T. Low grade in adult. *Oncologist* J.2006;11:681-93.
5. Kumar V, Abbas A, Fausto N, Aster J. Tissue renewal, repair, regeneration. In: Robbins and cotran pathologic basis of disease.8th ed. Philadelphia: Saunders Elsevier.2010.p79-109.
6. Neufeld G, Cohen T, Gengrinovitch S, Poltorak Z. Vascular endothelial growth factor (VEGF) and its receptors. *FASEB J*.2004;13:9-22.
7. Stummer W. Mechanisms of tumor-related brain edema. *Neurosurg Focus*.2007;22:1-5.
8. Kresno SB. Angiogenesis. In: Ilmu Dasar Onkologi. 3th ed. Jakarta: Badan Penerbit Fakultas Kedokteran Universitas Indonesia. 2012. p 344-68.
9. Ferrara N, Gerber HP, Lecouter J. The biology of VEGF and its receptor. *Nature Medicine*. 2003;9:699-78.
10. Felmeden DC, Blann AD, Lip GY. Angiogenesis: basic pathophysiology and implication for disease. *Eur Heart J*.2003;24:586-603.
11. Wang P, Ni RY, Chen MN, Mou KJ, Mao Q, Liu YH. Expression of aquaporin-4 in human supratentorial meningiomas with peritumoral brain edema and correlation of VEGF with edema formation. *Genetik and mol res*. 2011;10:2165-71.
12. Ding YS, Wang HD, Tang K, Hu ZG, Jin W, Yan W. Expression of vascular endothelial growth factor in human meningioma and peritumoral brain areas. *Ann Clin and Lab Sci*. 2008;38:344-50.
13. Zhang Y, Zhang N, Dai B, Liu M, Sawaya R, Xie K, Huang S. FoxM1B transcriptionally regulates vascular endothelial growth factor

- expression and promotes the angiogenesis and growth of glioma cells. *Cancer Res.* 2008;68:8733-42.
14. Huang C, Liu D, Nakano J, Ishikawa, Kontani K, Yokomise H, Ueno M. Wnt5a expression is associated with the tumor proliferation and the stromal vascular endothelial growth factor- an expression in non small lung cancer. *J Clin Oncol.*2005;23:8765-72.
 15. Jakovljevic G, Culic S, Stepan J, Bonevski A, Seiwerth S. Vascular endothelial growth factor in children with neuroblastoma: a retrospective analysis. *J Exp Clin & Can Res.*2009;28: 1-11.
 16. Gravdal K, Halvorsen OJ, Haukaas SA, Akslen LA. Proliferation of immature tumor vessels in a novel marker of clinical progression in prostate cancer. *Cancer Res.*2009;69:4708-15.
 17. Carlson MR, Pope WB, Horvarth S, Braunstein JG, Nghiemphu P, Tso CL, et al. Relationship between survival and edema in malignant gliomas: role of vascular endothelial growth factor and neuronal pentraxin 2. *J Clin Can Res.*2007;13:2592-7.
 18. Kraus AJ, Dabbs DJ, Beriwal S, Bhargava R. Semiquantitative immunohistochemistry assay versus oncotype Dx qRT-PCR assay for estrogen and progesteron receptor : an independen quality assurance study. *Modern Path.* 2012;25:869-76.
 19. Kyzas PA, Stefanou D, Batistatou A, Agnantis NJ. Potential autocrine function of vascular endothelial growth factor in head and neck cancer via vascular endothelial growth factor receptor-2. *Modern Pathol.* 2005;18:485-94.
 20. Francesca B, Rezzani R. Aquaporin and blood brain barrier. *Curr neuropharmacol.* 2003;8: 92-6.
 21. Verkman AS, Mitra AK. Structure and function of aquaporin water channels. *Am J Physiol, Renal Physiol.*2003;278:13-28.
 22. Krane CM, Kishore BK. Aquaporin: the membran water channel of the biological world. *Biologist.*2003;50:82-4.