

## Perbedaan Ekspresi *Matrix Metalloproteinases-9* (MMP-9) pada Osteosarkoma Non Metastasis dan Kejadian Metastasis

Ali Mashuri, Sjahjenny Mustokoweni

*Departemen Patologi Anatomi, Fakultas Kedokteran, Universitas Airlangga Surabaya*

### ABSTRAK

#### Latar belakang

Osteosarkoma merupakan tumor ganas primer pada tulang yang mempunyai prognosis yang buruk karena bermetastasis. Oleh karena itu, dibutuhkan parameter yang bisa dipakai sebagai faktor prognostik sehingga pendekatan terapi pun bisa lebih tepat. MMP-9 merupakan salah satu faktor penting dalam proses metastasis suatu kanker dengan cara mendegradasi basal membran dan matrik ekstra seluler.

#### Metode

Penelitian observasional analitik dengan pendekatan *cross sectional*. Sampel penelitian adalah penderita dengan diagnosis histopatologi osteosarkoma di Laboratorium Patologi Anatomi RSUD Dr. Soetomo selama tahun 2007-2011. Data metastasis diperoleh dari rekam medik. Pemeriksaan imunohistokimia menggunakan poliklonal antibodi MMP-9. Derajat ekspresi MMP-9 dinilai berdasarkan persentase sel tumor dan intensitasnya yang menunjukkan imunoreaktivitas secara semikuantitatif. Perbedaan dianalisis dengan uji Mann-Whitney.

#### Hasil

Dari 24 sampel yang dianalisis, didapatkan 9 sampel dengan kejadian metastasis. Sebanyak 4 dari 9 kasus metastasis menunjukkan ekspresi MMP-9 dengan skor +3, 2/9 kasus dengan skor +2, 1/9 kasus dengan skor +1, 2/9 kasus menunjukkan skor 0 (negatif). Pada kasus non metastasis, 9/15 kasus menunjukkan ekspresi MMP-9 dengan skor 0 (negatif), 3/15 menunjukkan skor +1, 2/15 kasus menunjukkan skor +2, 1/15 kasus menunjukkan skor +3. Terdapat perbedaan ekspresi MMP-9 antara osteosarkoma non metastasis dan metastasis ( $p=0,023$ )

#### Kesimpulan

Terdapat perbedaan bermakna antara ekspresi MMP-9 pada osteosarkoma non metastasis dan metastasis.

**Kata kunci :** ekspresi *MMP-9*, metastasis, osteosarkoma.

### ABSTRACT

#### Background

Osteosarcoma is a primary malignant tumor of the bone that has poor prognosis because of the incidence of metastasis. Therefore, it takes a parameter that can be used as a prognostic factor that therapeutic approaches can be more accurate. MMP-9 is one of the important factors in the process of cancer metastasis by degrading on the basement membrane and extra cellular matrix.

#### Methods

Observational study with cross sectional analytic. The samples were osteosarcoma patients that were diagnosed histopathologically in Dr. Soetomo Hospital Pathology Laboratory during 2007-2011. Data of metastasis was obtained from medical records. Immunohistochemical examination using a polyclonal antibody MMP-9. Expression of MMP-9 assessed by the percentage of tumor cells and intensity that shows immunoreaktivitas semiquantitatively. The differences were analyzed with the Mann-Whitney test.

#### Results

Twenty four samples were analyzed, 9 samples with the incidence of metastasis. A total of 4 out of 9 cases of metastasis showed expression of MMP-9 with a score +3, 2/9 cases showed expression of MMP-9 with a score +2, 1/9 cases with a score +1, 2/9 cases showed score 0 (negative), whereas in the case of non-metastatic, 9/15 cases showed expression of MMP-9 with a score 0 (negative), 3/15 showed scores +1, 2/15 cases showed scores +2, 1/15 cases showed score +3. There are differences in the expression of MMP-9 between the incidence of metastasis to the incidence of non-metastasis ( $p=0.023$ ).

#### Conclusion

There are significant differences between the expression of MMP-9 in the incidence of osteosarcoma with metastasis and non-metastatic events.

**Key words:** expression of MMP-9, in metastasis, osteosarcoma.

**PENDAHULUAN**

Osteosarkoma disebut juga osteogenik sarkoma adalah suatu keganasan mesenkimial yang relatif jarang, namun merupakan keganasan primer pada tulang tersering kedua setelah myeloma multipel, sekitar 20% dari semua keganasan primer tulang.<sup>1,2</sup> Walaupun osteosarkoma dapat terjadi di semua tulang, tapi tersering mengenai daerah metafisis dari tulang panjang, dimana sering terjadi pada masa pertumbuhan tulang yang cepat.<sup>3</sup> Osteosarkoma dapat terjadi pada semua golongan usia, namun tumor ini memiliki distribusi usia bimodal yaitu puncak pertama, usia kurang dari 25 tahun atau dekade ke-2, dan puncak kedua, terjadi pada usia lebih tua atau setelah dekade ke-6. Angka kejadian osteosarkoma kira-kira 3-4 orang per 10.000 di Amerika Serikat. Laki-laki sedikit lebih sering daripada perempuan dengan rasio 1,4:1.<sup>2</sup>

Secara klinik, osteosarkoma pertumbuhannya sangat cepat dan menimbulkan nyeri. Terkadang fraktur tulang menjadi gejala utama. Osteosarkoma menyebar secara hematogen, dan sekitar 10%-20% penderita secara makroskopik menunjukkan metastasis dan sekitar 80% penderita menunjukkan metastasis secara mikroskopik, dimana secara klinik atau penggunaan alat diagnostik sulit/tidak terdeteksi.<sup>2</sup>

Indikator prognosis pada penderita osteosarkoma yang penting adalah ditemukannya proses metastasis pada saat diagnosis, karena akan menurunkan angka kelangsungan hidup selama 5 tahun dari 70% menjadi kurang dari 20%. Faktor prognosis lainnya ditentukan oleh lokasi dan ukuran tumor, respon terhadap kemoterapi dan *surgical remission*.<sup>2</sup> Pada osteosarkoma komponen matriks ekstraseluler mengandung kolagen tipe I dan III. Enzim protease yang bisa mendegradasi salah satunya dari famili *matrix metalloproteinases* (MMPs), terutama MMP-9.<sup>3</sup> Dengan terdegradasinya matriks ekstraseluler akan memudahkan sel tumor untuk invasi, migrasi dan akhirnya metastasis.

*Matrix metalloproteinases-9* (MMP-9) adalah kelompok enzim proteolitik yang berperan penting dalam proses progresifitas sel kanker, dengan cara mendegradasi komponen matriks ekstraseluler. Secara umum, overekspresi dari MMP-9 dihubungkan dengan agresifitas tumor, potensial metastasis dan prognosis yang buruk.<sup>4</sup>

Beberapa penelitian terdahulu menyatakan bahwa ekspresi MMP-9 yang tinggi menunjukkan perilaku tumor yang agresif.<sup>5</sup> Yurdakul *et al*, (2012) meneliti tumor paru (*non small cell lung cancer*) menyebutkan bahwa pasien yang tumornya tercatat positif dengan MMPs mempunyai durasi *survival* lebih pendek dari pada pasien yang tumornya tak tercatat. Penelitian lain menyebutkan bahwa adanya *gelatinases* (MMP-2, MMP-9) yang aktif pada karsinoma endometrium menyebabkan perubahan *microenvironment* yang meningkatkan terjadinya tumor invasi dan metastasis.<sup>6</sup>

Berdasarkan uraian diatas, penulis merasa perlu untuk melakukan penelitian mengenai ekspresi MMP-9 dengan kejadian metastasis pada osteosarkoma. Dengan diketahuinya ekspresi MMP-9 terhadap kejadian metastasis pada osteosarkoma maka diharapkan MMP-9 dapat digunakan sebagai faktor prediktif pada osteosarkoma.

**METODE PENELITIAN**

Penelitian ini merupakan jenis penelitian observasional di Laboratorium Patologi Anatomi Fakultas Kedokteran Universitas Airlangga/RSUD. Dr. Soetomo Surabaya yang dimulai bulan Oktober 2011 sampai bulan Maret 2012.

Populasi dalam penelitian ini adalah sediaan blok parafin yang berasal dari jaringan penderita yang didiagnosis sebagai osteosarkoma di Laboratorium Patologi Anatomi RSUD. Dr. Soetomo Surabaya selama tahun 2007-2011 yang memenuhi kriteria inklusi.

Dipilih blok parafin yang mengandung cukup sel tumor dan dilakukan pulasan imunohistokimia dengan menggunakan poliklonal antibodi MMP-9 (Boster Biological Technology, LTD, USA). Ekspresi protein MMP-9 adalah tampilan pulasan warna coklat pada sitoplasma sel tumor dan dibuat skor secara semi kuantitatif berdasarkan jumlah sel tumor tereksresi (Vasala K, 2008) yang dinyatakan dengan skor 0 bila jumlah sel tumor menunjukkan imunoreaktif kurang <5% sel tumor, skor +1 bila jumlah sel tumor menunjukkan imunoreaktif sebesar 5%-25% sel tumor, skor +2 bila jumlah sel tumor menunjukkan imunoreaktif sebesar >25%-50% sel tumor, skor +3, bila jumlah sel tumor menunjukkan imunoreaktif >50% sel tumor.

Data mengenai perbedaan ekspresi MMP-9 pada Osteosarkoma non metastasis dan

kejadian metastasis dianalisis secara statistik dengan menggunakan uji *Mann Whitney*.

**HASIL**

Dari pengumpulan data selama tahun 2007 hingga tahun 2011 didapatkan 43 kasus osteosarkoma baik dari bahan biopsi maupun operasi. Berdasarkan kriteria inklusi yang telah ditetapkan diperoleh 24 sampel.

Tabel 1. Karakteristik penderita osteosarkoma (n=24).

Karakteristik	Kategori	Frekuensi
Jenis kelamin	Laki-laki	17 (70,8%)
	Perempuan	7 (29,2%)
Umur Range (6-64)	< 15 tahun	4 (16,7%)
	15-29 tahun	14 (58,3%)
	30-44 tahun	3 (12,5%)
	45 tahun ke atas	3 (12,5%)
Lokasi osteosarkoma	Cruris	10 (41,7%)
	Femur	8 (33,3%)
	Humerus	2 (8,3%)
	Mandibula	2 (8,3%)
	Manus	1 (4,2%)
	Pelvis	1 (4,2%)
Tipe osteosarkoma	Konvensional	
	Kondroblastik	6 (25,0%)
	Fibroblastik	8 (33,3%)
	Osteoblastik	4 (16,7%)
	<i>Giant cell rich</i>	4 (16,7%)
<i>Telangiectatic</i>	2 (8,3%)	
Metastasis	Tidak	15 (62,5%)
	Ya	9 (37,5%)
	Paru-paru	8 (88,9%)
	Tulang	1 (11,1%)

Pada Tabel 1 tampak bahwa dari 24 sampel penelitian penderita osteosarkoma terutama berjenis kelamin laki-laki (70,8%) dibanding perempuan (29,2%), dengan rasio laki-laki dibanding perempuan sebesar 2,4:1. Usia penderita osteosarkoma bervariasi dari 6 sampai 64 tahun, untuk memudahkan pengamatan, dilakukan pengelompokan usia menjadi 4 kelompok. Kasus osteosarkoma terbanyak terjadi pada kelompok usia 15-29 tahun (58,3%).

Berdasarkan lokasi, sub tipe dan kejadian metastasis, sebanyak 41,7% kasus osteosarkoma terjadi di regio cruris, disusul pada regio femur sebanyak 33,3%. Tipe osteosarkoma yang didapatkan sangat bervariasi. Sub tipe osteosarkoma konvensional terbanyak adalah tipe fibroblastik (33,3%). Dari data rekam medik RS Dr. Soetomo didapatkan 9 kasus osteosarkoma dengan kejadian metastasis (37,5%) pada saat penegakan diagnosis yang telah dikonfirmasi dengan pemeriksaan radiologik. Sebanyak 8 kasus (88,9%) ditemu-

kan metastasis pada paru-paru dan 1 kasus (11,1%) ditemukan metastasis pada tulang di tempat lain.

Tabel 2. Distribusi ekspresi MMP-9 berdasarkan kejadian metastasis.

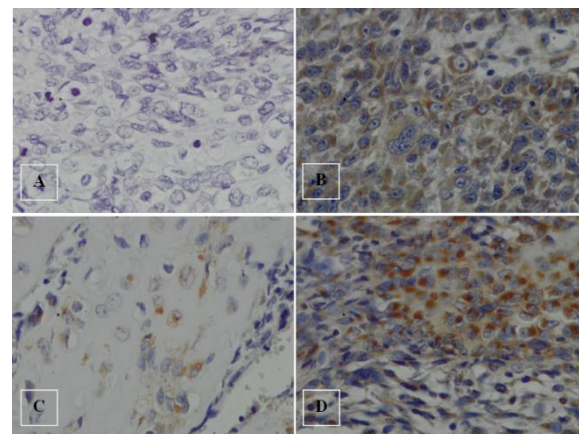
Ekspresi MMP-9	Frekuensi pada metastasis (%)	Frekuensi pada non metastasis (%)	
0	2 (22,2%)	9 (60,0%)	
+1	1 (11,1%)	3 (20,0%)	
+2	2 (22,2%)	2 (13,3%)	
+3	4 (44,5%)	1 (6,7%)	
Total	9 (100%)	15 (100%)	
Mean rank	16,5	10,1	p=0,023

Pada Tabel 2 disajikan ekspresi MMP-9 pada osteosarkoma non metastasis dan kejadian metastasis.

Perbedaan antara ekspresi MMP-9 dan kejadian metastasis pada osteosarkoma dianalisis dengan menggunakan uji *Mann-Whitney* karena data ekspresi MMP-9 berskala ordinal dan data kejadian metastasis pada osteosarkoma berskala nominal.

Analisis dengan uji *Mann-Whitney* menunjukkan perbedaan yang bermakna pada ekspresi MMP-9 antara penderita osteosarkoma non metastasis dan metastasis (p=0,023).

Berikut ini adalah gambar sediaan osteosarkoma dipulas imunohistokimia dengan antibodi MMP-9. Ekspresi terlihat pada sitoplasma dan membran sel tumor (Gambar 1).



Gambar 1. Hasil pulasan MMP-9 dengan Imunohistokimia (400x). A. Ekspresi MMP-9 skor +1; B. Ekspresi MMP-9 skor +3; C. Ekspresi MMP-9 skor +1; D. Ekspresi MMP-9 skor +2. (Imunohistokimia, 400x)

## DISKUSI

Gambaran sampel penelitian ini sebagian besar jumlah sampel berjenis kelamin laki-laki dengan perbandingan antara laki-laki dan perempuan sekitar 2,4:1. Artinya osteosarkoma lebih sering mengenai jenis kelamin laki-laki. Hal ini sesuai dengan literatur dan penelitian sebelumnya, dimana angka kejadian pada laki-laki lebih besar dari pada perempuan.<sup>7,8</sup> Kelompok umur terbanyak pada penelitian ini sesuai dengan penelitian sebelumnya yang menyebutkan bahwa osteosarkoma merupakan tumor ganas primer yang paling sering dijumpai pada usia antara 10 sampai 25 tahun atau sekitar masa pubertas.<sup>9,10</sup> Subtipe osteosarkoma pada penelitian ini sebagian besar tipe fibroblastik diikuti dengan kondroblastik, osteoblastik, *giant cell rich* dan *teleangiectatic*. Hal ini kurang sesuai dengan literatur yang menyebutkan bahwa sebagian besar subtipe osteosarkoma berjenis osteoblastik diikuti dengan kondroblastik dan fibroblastik.<sup>11</sup> Pada penelitian yang lain menyebutkan bahwa besarnya subtipe ini bervariasi dan bisa berubah-ubah.<sup>12</sup> Berdasarkan lokasi tumor pada penelitian ini didapatkan lokasi tersering adalah regio ekstremitas bawah yakni regio femur dan cruris. Hal ini sesuai dengan literatur yang menyebutkan bahwa lokasi tumor paling sering terjadi pada tulang panjang ekstremitas bawah.<sup>9</sup>

Pada penelitian ini 11/24 (45%) sampel tidak menunjukkan ekspresi protein MMP-9 pada pengecatan imunohistokimia (skor 0) dan 5/24 (20,8%) sampel penelitian menunjukkan ekspresi MMP-9 dengan skor 3+. Pada kasus osteosarkoma dengan kejadian metastasis 4/9 (44,5%) menunjukkan ekspresi MMP-9 dengan skor 3+, sedangkan pada kelompok osteosarkoma tanpa kejadian metastasis 9/15 (60%) tidak menunjukkan ekspresi protein MMP-9 pada pemeriksaan imunohistokimia (skor 0). Hasil uji statistik dengan menggunakan uji Mann-Whitney didapatkan adanya perbedaan yang bermakna antara ekspresi MMP-9 pada osteosarkoma non metastasis dan metastasis. Hasil penelitian ini sesuai dengan penelitian yang sebelumnya. Salah satunya adalah yang dilakukan oleh Berend *et al*, (1998) yang meneliti tentang hubungan MMP dengan derajat keganasan, tingkat rekurensi, metastasis dan survival pada kondrosarkoma dan osteosarkoma. Himelstein *et al*, (1998) juga meneliti tentang osteosarkoma pada anak-anak memberikan hasil bahwa

MMP9 terekspresi positif pada pasien dengan metastasis paru serta pada pasien yang tidak mendapatkan terapi, sebaliknya MMP-9 terekspresi positif lemah pada pasien yang telah mendapatkan kemoterapi.<sup>13</sup>

Hal yang sama juga dilaporkan oleh Ferrari *et al*, (2001) yang meneliti MMP-9 pada osteosarkoma high grade menunjukkan hasil MMP-9 terekspresi kuat pada pasien osteosarkoma *high grade* yang berpotensi mengalami metastasis selama periode *follow up*. Data ini memungkinkan MMP-9 dapat digunakan sebagai penanda prognostik pada progresifitas osteosarkoma.<sup>14</sup>

Hasil penelitian ini berbeda dengan hasil penelitian yang dilaporkan oleh Jin young (2005) yang melaporkan tidak ada hubungan signifikan antara ekspresi MMP-9 dengan faktor klinikopatologi pada osteosarkoma. Faktor klinikopatologi yang dievaluasi pada penelitian tersebut adalah usia, lokasi, ukuran tumor, subtipe histopatologik, *staging*, keterlibatan kelenjar getah bening, kejadian metastasis dan rekurensi. Pada penelitian tersebut 90% sampel menunjukkan ekspresi MMP-9. Hal ini dapat dipengaruhi oleh pemberian kemoterapi. Pemberian kemoterapi dapat merubah status molekular suatu tumor.<sup>15</sup>

Proses metastasis ini didukung dengan munculnya dan sekresi beberapa enzim proteolisis yang akan mendegradasi beberapa komponen matriks ekstraseluler.<sup>16</sup> Degradasi ini akan membentuk lubang kecil pada membran basal sekitar pembuluh darah sehingga terjadi ekstrasvasi dan invasi sel tumor.<sup>17</sup> MMP, famili *zinc dependent endopeptidase*, merupakan protease utama yang berperan dalam migrasi sel tumor, penyebaran, invasi jaringan dan metastasis.<sup>16</sup> Di samping itu, terjadinya keganasan juga berhubungan dengan angiogenesis yang memudahkan terjadinya pertumbuhan tumor, memudahkan penyebaran melalui hematogen. MMP mempunyai peranan terjadinya angiogenesis melalui pelepasan dan aktivasi proangiogenik potensial atau melakukan degradasi terhadap inhibitor angiogenesis.<sup>18</sup> Aktivitas MMP juga berhubungan dengan mekanisme sel kanker terhindar dari respon sistem imun. Beberapa MMP termasuk MMP-9 mampu menekan proliferasi limfosit T dengan merusak sinyal IL-2R $\alpha$ .<sup>19</sup>

MMP memfasilitasi proses invasi dan metastasis dengan mendegradasi komponen

matriks ekstraseluler. Selain itu juga mem-perantarai aktivasi faktor pertumbuhan, menekan apoptosis sel tumor dan merusak perkembangan gradien kemokin dari respon imun *host* serta pelepasan faktor angiogenesis.<sup>20</sup>

Matrix Metalloproteinase-9 (MMP-9) merupakan salah satu dari gelatinase (MMP-2 dan MMP-9) yang diproduksi dan dikeluarkan oleh bermacam-macam tipe sel-sel ganas, sel-sel stromal dan sel-sel inflamasi. MMP-9 ini memiliki fungsi mendegradasi kolagen tipe IV yang merupakan komponen utama dari matriks ekstra seluler, peningkatan ekspresi MMP-9 ini dikaitkan dengan meningkatnya stadium tumor, meningkatkan invasi dan metastasis sel-sel tumor serta prognosis yang buruk.<sup>21</sup>

### KESIMPULAN

Dari hasil penelitian ini dapat disimpulkan bahwa terdapat perbedaan bermakna antara ekspresi protein MMP-9 dengan kejadian metastasis pada osteosarkoma.

### DAFTAR PUSTAKA

- Hansen MF. Genetic and molecular aspects of osteosarcoma. *J Musculoskelet Neuron Interact.* 2002; 2: 554-60.
- Geller DS, Gorlick R. Osteosarcoma: a review of diagnosis, management, and treatment strategies. *Clin Adv Hematol.* 2010; 8: 705-18.
- Bigg HF, Rowan AD, Barker MD, Cawston TE. Activity of matrix metalloproteinases-9 against native collagen type I and III. *FEBS J.* 2007; 274: 1246-55.
- Bjorland K, Flatmark K, Pettersen S. Matrix metalloproteinases participate in osteosarcoma invasion. *J Surg Res.* 2004; 127: 151-9.
- Leinonen T, Pirinen R, Botan J, Johansen R, Kosma VM. Expression of matrix metalloproteinases 7 and 9 in non small cell lung cancer. Relation of clinicopathological factor,  $\beta$ -catenin and prognosis. *Lung Cancer.* 2006; 51: 313-21.
- Di Nezza AL. Presence of active gelatinases in endometrial carcinoma and correlation of matrix metalloproteinase expression with increasing tumor grade and invasion. *Am Cancer Soc.* 2002; 94: 1466-75.
- Nielsen Petur G, Rosenberg E, Andrew. Bone-forming tumors in bone and soft tissue pathology. China: Elsevier; 2010.
- Khanna C, Osborne ST. A Review of the Association between osteosarcoma metastasis and protein translation. *J Comp Path.* 2012; 146: 132-42.
- Savage SA, Mirabello L. Using epidemiology and genomics to understand osteosarcoma etiology. Hindawi Publishing Corporation. *Sarcoma* 2011; 2011: 1-13.
- Picci P. Osteosarcoma (osteogenic sarcoma). *Orphanet J Rare Dis.* 2007; 2: 1-4.
- Raymond AK, Ayala AG, Knuutila S. Conventional osteosarcoma. Pathology and genetics tumours of soft tissue and bone. Lyon: IARC Press; 2002.
- Klein J Michael, Siegal P Gene. Osteosarcoma : anatomic and histologic variants. *Am J Clin Pathol.* 2006; 125: 555-81.
- Himelstein BP, Asada N, Carlton MR, Collins MH. Matrix metalloproteinase-9 (MMP-9) expression in childhood osseous osteosarcoma. *Med Pediatr Oncol.* 1998; 31: 471-4.
- Ferrari C, Benassi MS, Ponticelli F, Gambri G, Ragazzini P, Pazzaglia L, *et al.* Role of mmp-9 and its tissue inhibitor TIMP-1 in human osteosarcoma. *Acta Orthop Scand.* 2004; 75: 487-91.
- Yoo J, Jung JH, Choi HJ, Kang SJ, Lee A, Seo EJ, Shim SI, Kang CS. The expression of Matrix Metalloproteinase-9 and Tumor Angiogenesis in Human Osteosarcoma. *Korean J Pathol.* 2005; 39: 418-23.
- Chen PS, Shih YW, Huang HC, Cheng HW. Diosgenin, a steroid saponin, inhibits migration and invasion of human prostate cancer pc-3 cells by reducing matrix metalloproteinases expression. *Plos One.* 2011; 6: 1-9.
- Morris MA, Dawson CW & Young L. Role of the EBV-encoded latent membrane protein-1, LMP-1, in the pathogenesis of nasopharyngeal carcinoma. *Future Oncol.* 2009; 5: 811-25.
- Ahmed, Mohammed. Matrix metalloproteinases 2 and 9 in situ mRNA expression in colorectal tumors from Iraqi patients. *Indian J Pathol Microbiol.* 2011; 54: 7-14.
- Krizkova S, Zitka O, Masarik, M, Adam V, Stiborova M, Eckschlager T, Hubalek J, Kizek R. *et al.* Clinical importance of matrix metalloproteinases. *Bratisl Lek Listy.* 2011; 112: 435-40.

Perbedaan Ekspresi Matrix Metalloproteinases-9 (MMP-9) pada  
*Ali Mashuri, Sjahjenny Mustokoweni*

20. Vasala K. Matrix metalloproteinase MMP-2 and MMP-9 and Their inhibitors TIMP-1 and TIMP-2 in bladder carcinoma. OULU University Press; 2008.

21. Hua H, Li M, Luo T, Yin Y, Jiang Y. Matrix metalloproteinases in tumorigenesis: an evolving paradigm. Cell Mol Life Sci. 2011; 68: 3853-68.