

Eksresi LMP1 pada Sel Tumor Sediaan Sitologi Biopsi Aspirasi Kelenjar Getah Bening Leher pada Metastasis Karsinoma Nasofaring

P. Poida B. Gurning, M. Nadjib D. Lubis, Delyuzar

*Departemen Patologi Anatomi, Fakultas Kedokteran, Universitas Sumatera Utara
 Medan*

ABSTRAK

Latar belakang

Karsinoma nasofaring (KNF) merupakan keganasan nasofaring yang paling sering dan mempunyai hubungan yang erat dengan *Epstein-Barr virus* (EBV). *Latent membrane protein 1* (LMP1) yang merupakan salah satu protein EBV yang diketahui mempunyai peran dalam pertumbuhan karsinoma bahkan dalam metastasis KNF. Pembesaran kelenjar getah bening (KGB) leher sering merupakan gejala utama keganasan pada pasien. Penggunaan sitologi biopsi aspirasi jarum halus tidak hanya mengkonfirmasi adanya metastasis, tetapi juga dapat memberikan petunjuk asal tumor primer. Tujuan penelitian ini untuk melihat ekspresi LMP1 pada sel tumor sediaan sitologi biopsi aspirasi KGB leher penderita KNF yang mengalami metastasis di leher.

Metode

Penelitian ini merupakan penelitian deskriptif analitik terhadap 34 slaid sitologi yang sudah didiagnosis sebagai metastasis KNF di Departemen Patologi Anatomi Fakultas Kedokteran Universitas Sumatera Utara, kemudian dilakukan pemeriksaan imunositokimia LMP1 dengan menggunakan *anti-EBV latent membrane protein 1 antibody, ab7502* dengan metoda *labelled streptavidin biotin immunoperoxidase complex*.

Hasil

Pada penelitian ini 28 sampel (82,4%) menunjukkan ekspresi positif terhadap LMP1 dan 6 sampel (17,6%) menunjukkan tampilan negatif. Hasil uji perbandingan dengan *Fisher's exact test* menunjukkan terdapat perbedaan bermakna ekspresi LMP1 pada *keratinizing squamous cell carcinoma* dibanding *nonkeratinizing carcinoma* dengan nilai $p=0,003$.

Kesimpulan

Ekspresi LMP1 pada sel-sel tumor hasil biopsi aspirasi kelenjar getah bening leher sangat mungkin merupakan metastasis KNF jenis *nonkeratinizing carcinoma*.

Kata kunci : LMP1, metastasis karsinoma nasofaring, sitologi biopsi aspirasi jarum halus.

ABSTRACT

Background

Nasopharyngeal carcinoma (NPC) is the most common nasopharyngeal malignancies and mostly associated with Epstein-Barr virus (EBV). Latent Membrane Protein 1 (LMP1), which is one of the EBV proteins are known to have a role in the growth of metastatic NPC. Enlargement of the neck lymph node is often a major symptom of NPC patients. The use of fine needle aspiration cytology (FNAC) not only to confirm the presence of metastasis, but can also provide the origin of the primary tumor. To view the expression of LMP1 in tumor cells from FNAC cervical lymph nodes in patients with metastatic NPC in the neck.

Methods

This study is a descriptive analytic assessment of 34 cytology slides that have been diagnosed as metastatic NPC in the Department of Anatomical Pathology Faculty of Medicine University of North Sumatra, LMP1 immunocytochemistry staining examined by anti-LMP1 EBV latent membrane protein 1 antibody, ab7502 with labelled streptavidin biotin immunoperoxidase complex method was performed to these slides.

Results

In this study, 28 samples (82.4%) showed positive expression of LMP1 and 6 samples (17.6%) showed negative expression. Comparison with Fisher's exact test showed the differentiation of LMP1 expression between keratinizing squamous cell carcinoma and nonkeratinizing carcinoma with p value 0.003.

Conclusion

Expression of LMP1 in tumor cells of cytology specimen from aspiration biopsy of cervical lymph node most probably metastasis of nasopharyngeal nonkeratinizing carcinoma.

Key words: fine needle aspiration cytology, LMP1, metastatic nasopharyngeal carcinoma.

PENDAHULUAN

Karsinoma nasofaring (KNF) memperlihatkan distribusi yang unik secara rasial dan geografis, dan memiliki etiologi yang multifaktor.¹ Karsinoma nasofaring berdasarkan *World Health Organization* (WHO) adalah kanker yang berasal dari mukosa nasofaring yang terbukti dengan mikroskop cahaya ataupun secara ultrastruktural sebagai diferensiasi skuamous. KNF terdiri atas *keratinizing squamous cell carcinoma*, *nonkeratinizing carcinoma* (berdiferensiasi atau tidak berdiferensiasi) dan *basaloid squamous cell carcinoma*. Adenokarsinoma dan karsinoma kelenjar salivarius tidak termasuk di dalamnya.^{1,2}

Angka kejadian KNF di Indonesia cukup tinggi, yakni 4,7 kasus baru per tahun per 100.000 penduduk. Catatan dari berbagai rumah sakit menunjukkan bahwa KNF menduduki urutan keempat setelah kanker leher rahim, kanker payudara dan kanker kulit, tetapi seluruh bagian THT (telinga hidung dan tenggorokan) di Indonesia sepakat mendudukkan KNF pada peringkat pertama penyakit kanker pada area ini.³

Karsinoma nasofaring merupakan tumor nasofaring yang paling sering dan mempunyai hubungan yang erat dengan *Epstein-Barr virus* (EBV).¹ Kanker nasofaring sulit untuk didiagnosis dini, karena letak nasofaring sangat tersembunyi dan gejalanya mirip dengan penyakit lain yang lebih umum sehingga pasien tidak datang berobat. Biasanya pasien datang berobat bila gejala telah mengganggu dan tumor tersebut telah mengadakan infiltrasi serta bermetastasis ke kelenjar getah bening (KGB) leher. Hal ini merupakan keadaan lanjut dan biasanya dengan prognosis yang jelek.⁴⁻⁶

Benjolan di leher orang dewasa yang timbul lebih dari 1 minggu merupakan keadaan patologik sampai diagnosis diperoleh. Penggunaan sitologi biopsi aspirasi jarum halus (sibajah) atau *fine needle aspiration cytology* (FNAC) untuk diagnosis metastasis keganasan pada KGB merupakan metode yang telah diakui. Limfadenopati sering merupakan gejala utama keganasan pada pasien. Sibajah tidak hanya mengkonfirmasi adanya metastasis, tapi juga dapat memberikan petunjuk tumor primer. *False-positive rate* dari sibajah pada KGB untuk mendeteksi metastasis masih cukup rendah (sekitar 0.9-1.7%). Menghindari diagnosis *false-positive* sangat penting karena terapi seringkali

hanya berdasarkan hasil pemeriksaan sitologi. Prosedur sibajah lebih murah biayanya, lebih sederhana, dan lebih minimal komplikasinya, lebih diterima karena dapat dilakukan pada pasien berobat jalan dan dapat diulang.⁶

Infeksi EBV terutama ditunjukkan oleh ekspresi gen laten yang dihasilkan antara lain *EBV-encoded nuclear antigen* (EBNA), *latent membrane protein* (LMP), dan *EBV-encoded ribonucleic acid* (EBER). Protein-protein ini memiliki aksi yang menyerupai beberapa faktor pertumbuhan, faktor transkripsi, dan faktor anti-apoptosis, yang dapat mempengaruhi regulasi sel secara keseluruhan. LMP1 yang merupakan salah satu protein EBV diketahui mempunyai peranan dalam pertumbuhan karsinoma bahkan dalam metastasis KNF.^{7,8}

Etiologi KNF dinyatakan berhubungan dengan interaksi yang kompleks dari faktor lingkungan dan faktor genetik serta infeksi *Epstein-Barr virus*.⁹⁻¹¹ Hubungan dekat yang konstan antara EBV dan KNF, terlepas dari latar belakang etnis, menunjukkan kemungkinan peran onkogenik virus dalam pembentukan tumor ini. Bukti dianggap cukup untuk menyatakan bahwa EBV adalah karsinogenik oleh the *International Agency for Research on Cancer* (IARC) pada tahun 1997.¹

Hubungan antara EBV dan KNF pertama kali ditemukan oleh Old *et al.* dalam studi mereka dengan menggunakan metode *in situ hybridization* dan *the anticomplement immunofluorescent* (ACIF) pada tahun 1966. Selanjutnya dalam studi lainnya diketahui bahwa ekspresi gen laten EBV yaitu *Epstein-Barr virus nuclear antigen* (EBNA), *latent membrane protein-1* (LMP1), LMP2, dan *EBV encoded small RNAs* (EBER) dalam sel-sel KNF dapat dipergunakan untuk mengkonfirmasi adanya infeksi EBV dalam sel-sel tumor. Sekitar 90% penderita *undifferentiated nasopharyngeal carcinoma* dewasa di seluruh dunia positif mengandung EBV secara serologi. Beberapa studi menemukan bahwa KNF dengan EBV positif tumbuh lebih cepat dan lebih cenderung untuk bermetastasis dibanding yang tidak mengandung EBV.¹¹⁻¹³ Pada penelitian oleh Zhao *et al.* diketahui bahwa LMP1 mungkin berperan dalam perkembangan KNF dan mempunyai peran penting dalam proses invasi dan metastasis.⁸

Gejala KNF dapat dibedakan antara gejala dini dan gejala lanjut. Gejala dini merupa-

kan gejala yang timbul sewaktu tumor masih tumbuh dalam batas nasofaring (gejala setempat disebabkan oleh tumor primer), berupa gejala-gejala hidung dan gejala-gejala telinga). Gejala lanjut merupakan gejala yang timbul karena tumor telah tumbuh keluar dari nasofaring, baik infiltrasi tumor ke jaringan sekitarnya maupun metastasis.¹⁴

Pembesaran KGB leher merupakan gejala lanjut KNF dan merupakan keluhan terbanyak yang menyebabkan penderita datang berobat. Pembesaran KGB leher akibat penyebaran KNF secara limfogen. Lokasi khas KGB leher yang membesar adalah daerah yang terletak di bawah angulus mandibula di dalam otot sternokleidomastoideus, di mana kelenjar teraba keras, tidak nyeri bila ditekan, tidak mudah digerakkan karena biasanya juga telah mengenai jaringan otot di bawahnya.^{5,14} Kumpulan gejala yang menjadi pedoman adanya KNF disebut TRIAS yaitu : Pembesaran KGB leher, gejala telinga, gejala hidung (TRIAS I); Pembesaran KGB leher, gejala intrakranial (saraf dan mata), gejala hidung dan telinga (TRIAS II); Gejala intrakranial, gejala hidung dan telinga (TRIAS III).¹⁴

Metastasis karsinoma ke KGB leher bukan hanya berasal dari nasofaring tetapi juga dari beberapa jaringan lain di sekitar kepala dan leher, bahkan dengan gambaran yang hampir sama, oleh karena itu perlu dibuktikan bahwa pembesaran KGB leher benar-benar merupakan metastasis KNF.^{5,15} Pemeriksaan untuk menentukan diagnosis ini adalah biopsi aspirasi jarum halus. Karena teknik ini mudah diagnosis dapat dibuat dalam waktu singkat dengan akurasi yang cukup tinggi, maka di banyak sentra biopsi aspirasi sering digunakan sebagai pilihan pertama pada penatalaksanaan metastasis KNF.^{15,16}

Berdasarkan uraian di atas diketahui diagnosis dini KNF sangat sulit diperoleh karena gejala awal baru timbul setelah terjadi pembengkakan KGB leher, yang harus dibuktikan sebagai metastasis KNF. Tujuan dari penelitian ini adalah ingin mengevaluasi ekspresi LMP1 pada sediaan sitologi biopsi aspirasi jarum halus kelenjar getah bening leher penderita karsinoma nasofaring yang mengalami metastasis di kelenjar getah bening leher.

METODE PENELITIAN

Penelitian ini merupakan studi deskriptif-analitik dengan pendekatan *cross sectional*. Penelitian dilakukan mulai bulan Januari sampai November 2013 di Laboratorium Patologi Anatomi Fakultas Kedokteran Universitas Sumatera Utara Medan. Sampel dalam penelitian ini adalah sediaan sitologi KGB yang sesuai dengan kriteria inklusi yaitu sebanyak 34 slaid sitologi metastasis KNF di KGB. Pengambilan sampel dilakukan dengan metoda *non random sampling* dengan teknik *consecutive sampling*.

Slaid diberi kode untuk diperiksa kembali (*review*) secara *double blind* oleh peneliti dibantu oleh dua orang ahli Patologi Anatomi, untuk memisahkan antara *keratinizing squamous cell carcinoma*, *nonkeratinizing carcinoma* dan *basaloid squamous cell carcinoma* (diagnosis berdasarkan pada klasifikasi WHO tahun 2005). Kemudian pewarnaan sebelumnya dilunturkan dengan cara merendam slaid dalam larutan asam alkohol selama 5-10 menit untuk melunturkan warna sehingga sediaan hapusan siap untuk diwarnai dengan imunositokimia. Selanjutnya dilakukan prosedur pewarnaan imunositokimia dengan LMP1 dengan menggunakan *anti-EBV latent membrane protein 1 antibody*, *ab7502*, dengan pengenceran 100 kali. Hasil pulasan LMP1 adalah tampilan pulasan warna coklat pada membran maupun sitoplasma sel-sel KNF dengan menggunakan mikroskop cahaya pembesaran 400x pada 5 lokasi lapangan pandang dengan menilai skor intensitas warna coklat: 0 (negatif), 1 (lemah), 2 (sedang), 3 (kuat); dan skor kuantitas atau distribusi yaitu banyaknya sel yang positif terwarnai: 0 (tidak ada sel yang terwarnai), 1 (jumlah sel yang terwarnai 1-10%), 2 (jumlah sel yang terwarnai 11-50%), 3 (jumlah sel yang terwarnai 51-100%). Skor imunoreaktivitas diperoleh dengan menjumlahkan skor intensitas dengan skor kuantitas, dari 0-6 dengan interpretasi <4=ekspresi lemah dan ≥4=ekspresi kuat (Chen *et al*, 2010).¹⁷ Kontrol positif yang digunakan adalah slaid sediaan karsinoma nasofaring yang telah diketahui positif terhadap LMP1. Kontrol negatif yang digunakan adalah slaid karsinoma nasofaring dengan antibodi primer yang digantikan dengan serum normal.

Tampilan dari LMP1 dievaluasi, ditabulasi dan dibandingkan berdasarkan klasifikasi

diagnosis karsinoma nasofaring dan dibuat dalam bentuk tabel. Data tersebut kemudian diolah dan dianalisis secara statistik. Analisa data dilakukan secara komparatif antara tampilan imunositokimia LMP1 pada metastasis KNF leher jenis klasifikasi histologi karsinoma nasofaring yaitu *keratinizing squamous cell carcinoma* dan *nonkeratinizing carcinoma* dengan menggunakan *Fisher's exact test*.

HASIL

Karakteristik subjek penelitian terlihat pada Tabel 1. Distribusi berdasarkan usia penderita diketahui penderita termuda dengan usia 39 tahun sedangkan penderita tertua berusia 89 tahun. Kelompok usia terbanyak adalah kelompok usia 50-59 tahun yaitu sebanyak 10 orang (29,4%). Penderita KNF terbanyak adalah laki-laki yaitu sebanyak 21 kasus (61,8%), sedangkan penderita perempuan sebanyak 13 kasus (28,2%).

Penderita dengan diameter KGB kurang dari 6 cm sebanyak 28 orang (82,4%) sedangkan penderita dengan ukuran 6 cm atau lebih sebanyak 6 orang (17,6%). Penderita KNF dengan pembesaran KGB tunggal diperoleh sebanyak 25 orang (73,5%) sedangkan dengan pembesaran KGB multipel sebanyak 9 orang (26,5%).

Penderita dengan gejala-gejala pembesaran KGB disertai gejala hidung dan telinga (TRIAS I) diperoleh sebanyak 23 orang (67,6%), sedangkan penderita dengan gejala pembesaran KGB disertai gejala intrakranial (saraf dan mata), hidung dan telinga (TRIAS II) sebanyak 11 orang (32,4%). Penderita dengan gejala intrakranial menunjukkan keterlibatan saraf yang merupakan tanda-tanda stadium lanjut (T4 atau stadium IVA).

Berdasarkan klasifikasi histopatologi WHO jenis yang terbanyak adalah *non-keratinizing carcinoma* yaitu sebanyak 31 kasus (91,2%) sedangkan jenis *keratinizing squamous cell carcinoma* sebanyak 3 kasus (8,8%). Berdasarkan skor imunoreaktivitas diperoleh tampilan negatif sebanyak 6 kasus (17,6%) dan tampilan positif sebanyak 28 kasus (82,4%) dengan rincian ekspresi lemah sebanyak 8 kasus (28,6%), sedangkan ekspresi kuat sebanyak 20 kasus (71,4%), dapat dilihat pada Tabel 2.

Tabel 1. Karakteristik sampel penelitian.

Karakteristik	N	%
Jenis kelamin		
Laki-laki	21	61,8
Perempuan	13	38,2
Total	34	100
Umur		
< 40 tahun	1	2,9
40-49 tahun	9	26,5
50-59 tahun	10	29,4
60-69 tahun	7	20,6
≥ 70 tahun	7	20,6
Total	34	100
Ukuran (diameter) KGB		
< 6 cm	28	82,4
≥ 6 cm	6	17,6
Total	34	100
Trias		
Trias I	23	67,6
Trias II	11	32,4
Total	34	100
Jumlah KGB		
Tunggal	25	73,5
Multipel	9	26,5
Total	34	100
Lateralisasi		
Unilateral	30	88,2
Bilateral	4	11,8
Total	34	100
Klasifikasi		
KSCC	3	8,8
Nonkeratinizing carcinoma	31	91,2
BSCC	0	0
Total	34	100
Skor imunoreaktivitas		
Negatif	6	17,6
Positif	28	82,4
Total	34	100

TRIAS I= KGB membesar, gejala hidung & telinga (+)
 TRIAS II= KGB membesar, gejala hidung & telinga, mata & saraf (+)
 KSCC= *Keratinizing squamous cell carcinoma*
 BSCC= *Basaloid squamous cell carcinoma*

Tabel 2. Skor imunoreaktivitas LMP1 penelitian.

Klasifikasi WHO	Negatif N (%)	Eksresi lemah N (%)	Eksresi kuat N (%)	Total N (%)
<i>Keratinizing squamous cell carcinoma</i>	3 (50)	0 (0)	0 (0)	3 (8,8)
<i>Non keratinizing carcinoma</i>	3 (50)	8 (28,6)	20 (71,4)	31 (91,2)
Total	6 (100)	8 (28,6)	20 (71,4)	34 (100)

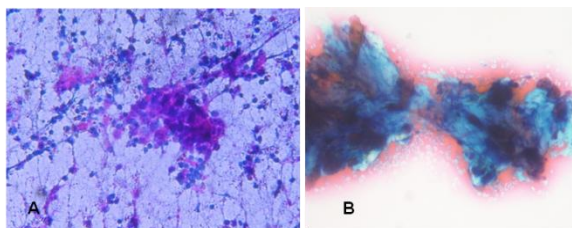
Perbandingan skor imunoreaktivitas LMP1 terhadap klasifikasi histopatologi karsinoma nasofaring berdasarkan klasifikasi WHO dapat dilihat pada Tabel 3. Pada penelitian ini diperoleh tampilan LMP1 positif sebanyak 28 kasus (82,4%) dengan rincian ekspresi lemah sebanyak 8 kasus (28,6%), sedangkan ekspresi

kuat sebanyak 20 kasus (71,4%), dengan distribusi sebagian bersifat difus.

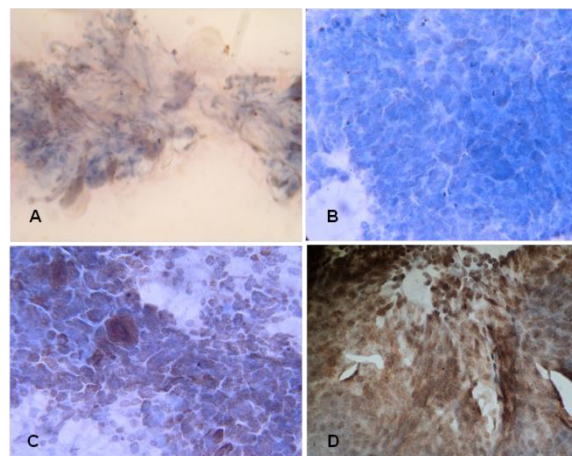
Tabel 3. Hubungan skor imunoreaktivitas LMP1 terhadap klasifikasi histopatologik KNF (berdasarkan klasifikasi WHO).

Skor imunoreaktivitas LMP1	Klasifikasi		Total N (%)	p*
	Keratinizing squamous cell carcinoma N (%)	Non keratinizing carcinoma N (%)		
Negatif	3 (100)	3 (9,68)	6 (17,6)	0,0003
Positif	0 (0)	28 (90,32)	28 (82,4)	
Total	3 (100)	31 (100)	34 (100)	

* *p-value fisher's exact test*



Gambar 1. Sediaan sitologi KGB dengan metastasis KNF dengan pewarnaan Papanicolaou; A. Jenis nonkeratinizing carcinoma (100x); B. Jenis keratinizing squamous cell carcinoma (400x).



Gambar 2. Tampilan LMP1 pada sediaan sitologi KGB dengan variasi intensitas. A dan B. Negatif (400x); C. Ekspresi lemah (400x); D. Ekspresi kuat (400x).

DISKUSI

Ukuran diameter pembesaran kelenjar getah bening leher berhubungan dengan stadium penderita. Ukuran KGB <6 cm menunjukkan penderita dalam stadium N1 atau Stadium IIB. Ukuran KGB <6 cm apabila dijumpai secara

bilateral/multipel akan meningkatkan stadium penderita menjadi N2 atau Stadium III-IVA. Sedangkan ukuran diameter KGB >6 cm menunjukkan penderita dalam stadium N3 atau stadium IVB.^{1,2,5,18,19} Pada penelitian ini seluruh penderita dengan ukuran KGB >6 cm menunjukkan ekspresi LMP1 yang positif. Berdasarkan jumlah KGB, dari 6 sampel dengan KGB multipel 5 kasus menunjukkan ekspresi LMP1 yang positif dan seluruhnya merupakan tipe *nonkeratinizing carcinoma*, hanya satu yang menunjukkan ekspresi LMP1 yang negatif dan merupakan tipe *keratinizing squamous cell carcinoma*. Begitu juga pada sampel berdasarkan lateralisasi KGB, seluruh KGB bilateral (4 kasus) menunjukkan ekspresi LMP1 positif bahkan dengan ekspresi yang kuat. Hal ini menunjukkan kecenderungan adanya peranan LMP1 dalam memediasi invasi dan metastasis karsinoma nasofaring seperti yang diteliti sebelumnya oleh Zheng *et al.* dan Shao *et al.*^{13,20} Namun pada penelitian ini hubungan LMP1 dan lateralisasi KGB, jumlah KGB yang terlibat dan ukuran KGB tidak dapat dilakukan secara statistik karena membutuhkan penelitian yang lebih lanjut untuk pembuktiannya.

EBV-encoded latent membrane proteins LMP1 merupakan protein membran integral dengan potensi onkogenik, dikode oleh gen BNLF-1 (juga dikenal sebagai gen LMP1) dari EBV, dapat mentransformasi sel hewan pengerat dan mengubah fenotipe baik sel limfoid maupun sel epitel. LMP1 terekspresi dalam kebanyakan KNF, dan diduga kuat memiliki peranan penting dalam patogenesis dan perkembangan KNF dan ekspresinya berhubungan dengan prognosis yang buruk.^{10,12}

Studi oleh Zheng *et al* menyatakan LMP1 merupakan protein membran integral yang mengandung *cytoplasmic amino terminus*, *six transmembrane domains*, dan *long cytoplasmic carboxy terminal portion*. LMP1 berfungsi sebagai pengganti *tumor necrosis factor receptor* (TNFR), mengaktifasi sejumlah jalur sinyal. Secara fungsional LMP1 mirip dengan *CD40* yang merupakan anggota *tumor necrosis factor receptor superfamily*, menimbulkan sinyal pertumbuhan dan diferensiasi sel B. Dua domain fungsional, yaitu *C-terminal activation regions-1* (CTAR-1) dan CTAR-2, dalam *cytoplasmic carboxy terminus* dari LMP1, dapat mengaktifasi faktor transkripsi *NF-kB*, yang dapat menyebabkan upregulasi produk gen

antiapoptotik. LMP1 berperan penting dalam imortalitas sel B manusia melalui aktivasi sejumlah jalur sinyal seluler, termasuk NF-kB, JNK, JAK/STAT, p38/MAP, dan Ras/MAPK. Dalam sel epitel nasofaring manusia LMP1 mengubah beberapa materi fungsional yang terlibat dalam progresi dan invasi tumor. Temuan dalam studi ini menunjukkan bahwa LMP1 meningkatkan transkripsi dan ekspresi MMP-9 melalui NF-kB dan AP-1 yang menjadi salah satu mekanisme LMP1 dalam memediasi invasi dan metastasis sel-sel KNF. Selain itu LMP1 juga meningkatkan transkripsi dan ekspresi VEGF dalam lini sel-sel KNF melalui jalur JAK3/STAT3. LMP2 tidak terlibat dalam transformasi sel B secara *in vitro*, namun ekspresinya menunjukkan peranan penting dalam mempertahankan virus dalam tubuh. Pada studi ini dinyatakan bahwa LMP1 merupakan molekul utama dalam patogenesis KNF, sehingga mengganggu sinyal LMP1 menjadi strategi yang menjanjikan untuk terapi target pada KNF.¹³

Studi oleh Shao *et al* dengan melakukan evaluasi hasil immunostaining antibodi terhadap LMP1, Bcl-2, Bax, Fas (CD95), Fas-Ligand, CD3, CD4, CD8, CD25, CD68, MMP-9, Caspase-3, p53, dan Ki-67, menunjukkan tingginya akumulasi p53 pada kebanyakan biopsi KNF bersama dengan Ki-67 yang berkorelasi dengan ekspresi LMP1 dan penurunan apoptosis. Protein Bcl-2 dan Bax ternyata ditemukan pada sel-sel KNF (masing-masing 69% dan 65%) maupun pada sel-sel limfosit dan folikel limfoid. memodulasi jalur yang dipicu sitokrom C. Pemeriksaan biopsi dengan derajat proliferasi lebih tinggi (Ki-67) pada kenyataannya juga dengan Bcl-2 yang lebih kuat. Upregulasi MMP-9 telah terbukti berkorelasi dengan peningkatan invasi dan metastasis sel tumor. LMP1 menginduksi ekspresi MMP-9 oleh aktivasi NF-kB dan AP-1 dan LMP1 kemudian dapat mempromosikan invasi.²⁰

Studi oleh Hau *et al* menunjukkan bahwa meningkatnya ekspresi LMP1 pada sel-sel KNF jenis *nonkeratinizing carcinoma* berhubungan dengan overekspresi Id1.²¹ Id1 (*inhibitor of differentiation-1*) adalah aktivator dari proses proliferasi sel. Sun *et al* menyatakan bahwa overekspresi Id1 dan NF-kB memberikan kemungkinan prognosis yang buruk pada penderita KNF.²² Hau *et al* menyatakan bahwa

terdapat hubungan yang fungsional antara LMP1 dan Id1, sehingga overekspresi Id1 meningkatkan ekspresi LMP1 pada sel-sel tumor yang mengandung EBV.²¹

Dalam beberapa penelitian diperoleh ekspresi LMP-1 sekitar 60-90% penderita.^{2,8,17,18} *Nonkeratinizing nasopharyngeal carcinoma* berhubungan dengan *Epstein-Barr virus* (EBV) dalam hampir 100% kasus, tanpa memperhatikan latar belakang etnik penderita. Chan *et al* menyatakan EBV *latent membrane protein-1* (LMP1) positif hanya pada 30-40% kasus dengan tampilan immunostaining yang sering lemah dan *patchy* dengan demikian metode pemeriksaan ini dianggap tidak andal untuk menunjukkan keberadaan EBV.¹

Seluruh sampel *keratinizing squamous cell carcinoma* yaitu sebanyak 3 kasus menunjukkan tampilan LMP1 yang negatif, sedangkan jenis *nonkeratinizing carcinoma* sebanyak 31 kasus, 3 kasus menunjukkan tampilan LMP1 negatif, dan 28 kasus menunjukkan tampilan LMP1 positif. Seluruh sampel *keratinizing squamous cell carcinoma* yaitu sebanyak 3 kasus menunjukkan tampilan LMP1 yang negatif, dan seluruh tampilan LMP1 yang positif diperoleh dari sampel *nonkeratinizing carcinoma*. Analisa perbandingan dilakukan dengan *Fisher's exact test* dengan nilai $p=0,003$ yang berarti terdapat perbedaan tampilan LMP1 pada *keratinizing squamous cell carcinoma* dibanding *nonkeratinizing carcinoma*. Hal ini mendukung penelitian sebelumnya yang menyatakan bahwa jenis *nonkeratinizing carcinoma* lebih berhubungan dengan EBV.¹ EBV mempunyai sifat morfisme (berikatan hanya) pada sel epitel nasofaring dan sel-sel limfosit sehingga ekspresi LMP1 pada sel-sel karsinoma menjadi petunjuk bahwa asal sel tersebut berasal dari nasofaring.^{10,23,24} Pada penelitian ini ekspresi LMP1 dapat dipakai sebagai diagnosis pendukung untuk menentukan metastasis karsinoma berasal dari nasofaring terutama pada jenis *nonkeratinizing carcinoma*.

KESIMPULAN

LMP1 terekspresi pada 82,4% sel-sel tumor sediaan karsinoma nasofaring dengan metastasis pada kelenjar getah bening leher yang diperiksa di Laboratorium Patologi Anatomi Fakultas Kedokteran Universitas Sumatera Utara. Pewarnaan imunositokimia LMP1 pada sediaan sitologi biopsi aspirasi KGB leher dapat

dipergunakan untuk diagnosis metastasis KNF jenis *nonkeratinizing carcinoma*.

Diperlukan penelitian lebih lanjut dengan sampel yang lebih banyak dan secara multisenter untuk mengetahui hubungan LMP1 dengan lateralisasi KGB, ukuran (diameter) KGB dan jumlah KGB yang terlibat dalam metastasis KNF.

DAFTAR PUSTAKA

1. Barnes L, Eveson JW, Reichart P, Sidransky D, editors. Pathology and Genetic of Tumours of Head and Neck Tumours WHO Classification of Tumours. Lyon: IARC Press; 2003.
2. Barnes L. Diseases of the Nasal Cavity, Paranasal Sinuses, and Nasopharynx. In: Barnes L, editor. Surgical Pathology of the Head and Neck. 3rd ed. Vol 1. USA: Informa Healthcare; 2009.
3. Susworo R. Kanker Nasofaring-Epidemiologi dan Pengobatan Mutakhir. Cermin Dunia Kedokteran. 2004; 144: 16-9.
4. Mayo Clinic. Nasopharyngeal carcinoma. Available from: <http://www.mayoclinic.com/health/nasopharyngeal-carcinoma/DS00756>. Cited on April 18, 2013.
5. Hidayat B. Hubungan Antara Gambaran Timpanometri Dengan Letak dan Stadium Tumor pada Penderita Karsinoma Nasofaring di Departemen THT-KL RSUP H. Adam Malik (Tesis). Medan: Fakultas Kedokteran Universitas Sumatera Utara; 2009.
6. Bagwan IN, Kane SV, Chinoy RF. Cytologic Evaluation of the Enlarged Neck Node: FNAC Utility in Metastatic Neck Disease. Available from: <https://ispub.com/IJPA/6/2/11314> Cited on Mei 16, 2013.
7. Shair KHY, Bendt KM, Edwards RH, Nielsen JN, Moore DT, Raab-Traub N. Epstein-barr virus-encoded latent membrane protein-1 (LMP1) and LMP2A function cooperatively to promote carcinoma development in a mouse carcinogenesis model. J Virol. 2012; 5352-65.
8. Zhao Y, Wang Y, Zeng S, Hu X. LMP1 expression is positively associated with metastasis of nasopharyngeal carcinoma: evidence from a meta-analysis. J Clin Pathol. 2012; 65: 41-5.
9. Lingen WM. Head and Neck. In: Kumar, Abbas, Fausto, Aster, editors. Robbins and

- Cotran Pathologic Basis of Disease. 8th ed. Philadelphia: Elsevier Saunders; 2010.
10. Gullo C, Low WK, Teoh G. Association of Epstein Barr Virus with Nasopharyngeal Carcinoma and Current Status of Development of Cancer-Derived Cells Line. Ann Acad Med Singapore 2008; 37: 769-77.
11. Zeng MS, Zeng YX. Pathogenesis and Etiology of Nasopharyngeal Carcinoma. In : Lu JJ, Cooper JS, Lee AWS, editors. Nasopharyngeal Cancer Multidisciplinary Management. 2010. Available from: <http://www.springer.com/978-3-540-92809-6> Cited on Mei 16, 2013.
12. Wei WI, Sham JST. Nasopharyngeal Carcinoma. Lancet 2005; 365: 2041-54.
13. Zheng H, Li L, Hu D, Deng X, Cao Y. Role of Epstein-Barr Virus Encoded Latent Membrane Protein 1 in the Carcinogenesis of Nasopharyngeal Carcinoma. Cell & Mol Immunol. 2007; 4: 185-96.
14. Carcinoma Nasofaring. Available from: <http://www.docstoc.com/docs/124085287/Ca-nasofaring>. Cited on August 6, 2013.
15. Piasiska H. Perbedaan tampilan imunohistokimia MMP-9 pada undifferentiated carcinoma nasofaring tipe regaud dan tipe Schmincke (Tesis). Medan: Fakultas Kedokteran Universitas Sumatera Utara; 2010.
16. Laksmi LI. Tampilan imunositokimia HER2/neu pada biopsi aspirasi metastasis karsinoma nasofaring kelenjar limfe (Tesis). Medan: Fakultas Kedokteran Universitas Sumatera Utara; 2010.
17. Chen J, Hu CF, Hou JH, Shao Q, Yan LX, Zhu XF, *et al*. Epstein-Barr virus encoded latent membrane protein 1 regulates mTOR signaling pathway genes which predict poor prognosis of nasopharyngeal carcinoma. J Translat Med. 2010; 8: 1-9.
18. Orell SR, Klijanienko J. Head and neck; salivary glands. In: Orell SR, Sterret GF, editors. Orell & Sterrett's Fine Needle Aspiration Cytology. 5th ed. Philadelphia: Elsevier Churchill Livingstone; 2012.
19. National Cancer Institute. Nasopharyngeal Cancer Treatment (PDQ). Available from: <http://www.cancer.gov/cancertopics/pdq/treatment/nasopharyngeal/HealthProfessional> Cited on Mei 10, 2013.
20. Shao JY, Ernberg I, Biberfeld P, Heiden T, Zeng YX, Hu LF. Epstein-Barr Virus LMP1

- status in relation to apoptosis, p53 expression and leucocyte infiltration in nasopharyngeal carcinoma. *Anti Cancer Res.* 2004; 24: 2309-18.
21. Hau PM, Tsang CM, Yip YL, Huen MSY, Tsao SW. Id1 interacts and stabilizes the Epstein-Barr Virus latent membrane protein 1 (LMP1) in nasopharyngeal epithelial cells. *PLoS ONE.* 2011; 6(6): e21176.
 22. Sun W, Guo M, Han P, Lin JZ, Liang FY, Tan GM, *et al.* Id-1 and the p65 subunit of NF- κ B promote migration of nasopharyngeal carcinoma cells and are correlated with poor prognosis. *Carcinogen.* 2012; 33: 810-7.
 23. Lin CT. Relationship between Epstein-Barr virus infection and nasopharyngeal carcinoma pathogenesis. *Chinese J Cancer* 2009; 28: 1-14.
 24. Koss LG, Melamed MR, editors. *Epithelial Lesions of the Oral Cavity, Larynx, Trachea, nasopharynx, and Paranasal Sinuses.* In : Koss' *Diagnostic Cytology and Its Histopathologic Bases.* 5th ed. Vol. 2. Philadelphia: Lippincott Williams & Wilkins; 2006.