

Hubungan Imunoekspresi p53 Mutan dan Derajat Histopatologi pada Karsinoma Ovarium Serosum

Pamelia Mayorita, RZ. Nizar, Aswiyanti Asri

Bagian Patologi Anatomi, Fakultas Kedokteran, Universitas Andalas Padang

ABSTRAK

Latar belakang

Karsinoma ovarium serosum adalah keganasan organ reproduksi wanita yang paling sering mematikan karena bersifat sangat progresif. Berdasarkan temuan terbaru, WHO membagi karsinoma ovarium serosum menjadi karsinoma serosum derajat tinggi dan rendah. Gen p53 berperan dalam patogenesis molekuler karsinoma ovarium serosum khususnya pada derajat tinggi. Mutasi p53 pada karsinoma ovarium serosum diduga berperan pada progresivitas tumor dan berhubungan dengan derajat histopatologik karsinoma serosum. Penelitian ini bertujuan untuk menganalisis hubungan ekspresi p53 mutan dan derajat histopatologik pada karsinoma ovarium serosum.

Metode

Penelitian ini adalah studi komparatif potong lintang analitik dengan populasi kasus karsinoma serosum ovarium, yang didiagnosis di Laboratorium Patologi Anatomi di Sumatera Barat tahun 2013-2015. Berdasarkan kriteria World Health Organization (WHO) 2014, didapatkan 32 kasus yang direview derajat histopatologik. Selektif blok parafin dipisahkan dan diwarnai dengan antibodi monoklonal p53 (Clone EP9; Biocare). Ekspresi p53 dibagi menjadi ekspresi positif dan negatif. Hubungan antara ekspresi p53 dan derajat histopatologik dianalisis dengan uji *chi-square* ($p < 0,05$).

Hasil

Kasus karsinoma ovarium serosum memiliki rentang usia 29-67 tahun, dengan usia rata-rata 49,50 untuk derajat tinggi dan 45,44 untuk derajat rendah. Ekspresi p53 menunjukkan hasil positif pada 12 kasus karsinoma serosum derajat tinggi (75%) dan 4 kasus derajat rendah (25%). Terdapat hubungan bermakna antara ekspresi p53 dengan derajat histopatologik karsinoma serosum ovarium ($p = 0,013$).

Kesimpulan

Ekspresi p53 mutan berhubungan dengan derajat histopatologik karsinoma serosum ovarium.

Kata kunci : derajat histopatologik, ekspresi p53, karsinoma serosum ovarium.

ABSTRACT

Background

Serous ovarian carcinoma is an aggressive type of ovarian cancer, classified histopathologically as low grade and high grade carcinoma. P53 gene has an important role in etiopathogenesis and progression of ovarian carcinoma. Recent theory describe an association between p53 expressions with histopathological grading of serous carcinoma. This study purpose is to analyzed the association between p53 expression and histopathological grading of serous ovarian carcinoma.

Methods

This is a cross sectional comparative analysis of ovarian serous carcinoma cases diagnosed in pathology anatomy laboratory around West Sumatera from 2013 to 2015 using 2014's World Health Organization (WHO) criteria. Samples were stained using p53 monoclonal antibody immunohistochemistry assay (Clone EP9, Biocare) and classified as positive and negative result of p53 expression. Bivariate statistical analysis of *chi-square* were used and value $p < 0.05$ were considered significant.

Results

There were 32 cases included in the study. Positive p53 expression were found in 12 cases (75%) of high grade and 4 cases (25%) of low grade serous ovarian carcinoma. Significant association were analyzed between p53 expression and histopathological grading of serous ovarian carcinoma $p = 0.013$.

Conclusion

Mutant p53 expression correlated with histopathological staging of serous ovarian carcinoma.

Key words: histopathological grading, p53 expression, serous ovarian carcinoma.

PENDAHULUAN

Kanker ovarium didiagnosis pada 225.500 wanita di seluruh dunia setiap tahunnya, dan 140.200 kasus diantaranya menyebabkan kematian.¹ Indonesia merupakan negara dengan kasus kanker ovarium terbanyak di Asia Tenggara, pada tahun 2008 insiden diperkirakan 8,8 per 100.000 wanita.² Kasus kanker ovarium di Sumatera Barat ditemukan sebanyak 4,44% dan menempati posisi ketiga teratas di Indonesia.³ Kanker ovarium terbanyak adalah tipe karsinoma serosum, yang merupakan keganasan ginekologi yang paling mematikan, lebih dari 70% pasien datang pada stadium lanjut.⁴

Karsinoma serosum ovarium berdasarkan WHO 2014 dibedakan menjadi derajat rendah dan derajat tinggi. Karsinoma serosum derajat tinggi merupakan kasus tersering dan hampir selalu mengalami metastasis serta paling banyak menyebabkan kematian.⁵ Karsinoma serosum derajat rendah secara klinis tidak bersifat agresif. Mutasi KRAS, BRAF, dan ERBB2 berperan pada karsinoma ovarium serosum derajat rendah, yang relevan dengan perubahan morfologik dari tumor ovarium serosum jinak-*borderline*-ganas. Karsinoma serosum derajat tinggi bersifat sangat agresif, karsinogenesis melalui 2 jalur yaitu dari karsinoma intraepitel pada tuba falopi dan sebagian kecil kasus berasal dari karsinoma derajat rendah. Mutasi p53 dan BRCA 1 dan 2 berperan pada karsinoma ovarium serosum derajat tinggi. Karsinoma ovarium serosum derajat tinggi juga dapat berasal dari derajat rendah yang mengalami mutasi p53 tambahan.^{4,6,7}

Gen p53 memiliki peran penting dalam etiopatogenesis serta progresivitas karsinoma serosum.^{4,6} Protein p53 merupakan faktor transkripsi terhadap gen yang terlibat dalam regulasi siklus sel, induksi apoptosis, perbaikan DNA dan stabilitas genom.⁸ Gen p53 berperan sebagai indikator prognostik, pertumbuhan keganasan dan berhubungan dengan respon atau resistensi karsinoma serosum terhadap kemoterapi.⁹ Derajat histopatologik karsinoma serosum juga merupakan faktor yang mempunyai nilai prognostik yang signifikan dan relevansi terapi.^{6,8} Pada penelitian ini akan dianalisis ekspresi p53 mutan berhubungan dengan derajat histopatologik karsinoma serosum ovarium.

METODE PENELITIAN

Penelitian ini merupakan studi komparatif potong lintang analitik menggunakan populasi

penelitian kasus karsinoma serosum ovarium yang didiagnosis di Laboratorium Patologi Anatomi di Sumatera Barat sepanjang tahun 2013-2015. Sampel sediaan karsinoma serosum ovarium yang didiagnosis secara histopatologik, dilakukan peninjauan ulang dan dikelompokkan menjadi derajat rendah dan derajat tinggi berdasarkan kriteria WHO 2014. Pemeriksaan imunohistokimia p53 terhadap sampel tersebut dikerjakan di Laboratorium Patologi Anatomi RSUP Hasan Sadikin Bandung dan dinilai sebagai ekspresi p53 positif dan negatif.

Kasus karsinoma serosum yang memenuhi kriteria inklusi dibagi menjadi 2 kelompok yaitu karsinoma serosum derajat rendah dan derajat tinggi, kemudian diambil secara acak dari masing-masing kelompok sehingga mencukupi besar sampel yang telah ditentukan sebelumnya yaitu 32 sampel. Derajat histopatologik sesuai dengan WHO 2014. Ekspresi p53 adalah tampilan warna coklat pada inti sel tumor setelah pemberian antibodi p53 dengan menggunakan metode imunohistokimia. Hasil pewarnaan p53 dinilai menggunakan kriteria dari Khandakar, 2014 di mana skala 0 jika seluruh sel tumor tidak terwarnai, skala 1 jika sel-tumor positif lemah ditemukan pada inti sel <30%, skala 2 jika terdapat kelompokan multifokal dari sel-sel tumor yang terwarnai uniform pada inti sel 30-60%, skala 3 jika tampak ekspresi terdapat kelompokan multifokal dari sel-sel tumor uniform pada inti sel dari >60%. Ekspresi positif jika skala 2 dan 3, ekspresi negatif jika skala 0 dan 1.¹⁰

Data yang didapatkan berupa derajat histopatologik dan ekspresi p53 dianalisa secara statistik berupa analisis univariat terhadap karakteristik dasar setiap variabel dalam bentuk tabel distribusi frekuensi. Analisis bivariat menggunakan uji *chi-square* terhadap hubungan antara derajat histopatologi dan ekspresi p53 karsinoma serosum ovarium.

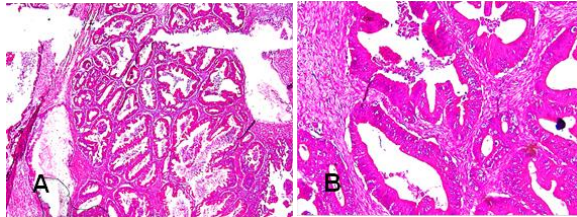
HASIL

Tabel 1 memperlihatkan rentang usia penderita karsinoma ovarium serosum adalah antara 29-67 tahun, dengan distribusi usia karsinoma serosum derajat tinggi 35-64 tahun, usia rata-rata 49,50 ± 9,89 tahun dan karsinoma ovarium serosum derajat rendah rentang usia 29-67 tahun, dengan usia rata-rata 45,44 ± 10,89 tahun.

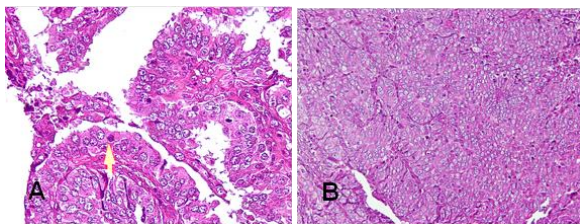
Tabel 1. Distribusi frekuensi usia pada karsinoma serosum menurut derajat histopatologik.

Derajat histopatologik	Usia		
	Min-maks (tahun)	Rata-rata (tahun)	Standar deviasi
Derajat rendah	29-67	45,44	10,89
Derajat tinggi	35-64	49,50	9,89

Gambaran mikroskopik karsinoma ovarium serosum terlihat pada Gambar 1 dan 2.



Gambar 1. Karsinoma ovarium serosum derajat rendah. A. Pola glandular (pulasan H&E, dengan pembesaran 40x), B. Inti monomorfik dan mitosis jarang ditemukan (pulasan H&E, dengan pembesaran 200x).



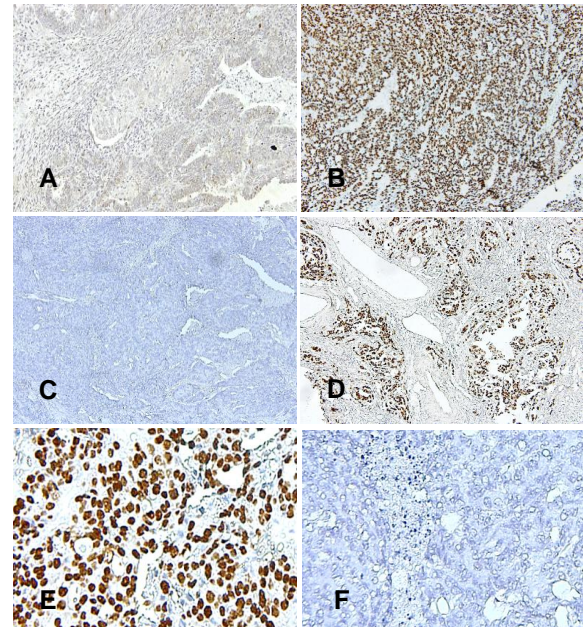
Gambar 2. Karsinoma Ovarium Serosum Derajat Tinggi. A. Mitosis mudah ditemukan (pulasan H&E, dengan pembesaran 400x), B. Pola solid (pulasan H&E, dengan pembesaran 100x).

Tabel 2. Analisis bivariat hubungan ekspresi p53 dengan derajat histopatologik karsinoma serosum.

Ekspresi p53	Derajat histopatologik		f (%)	p
	Derajat rendah f (%)	Derajat tinggi f (%)		
Negatif	12 (75%)	4 (25%)	16 (100%)	0,013
Positif	4 (25%)	12 (75%)	16 (100%)	
Total	16 (100%)	16 (100%)	32 (100%)	

Tabel 2 memperlihatkan ekspresi p53 positif lebih banyak pada karsinoma serosum derajat tinggi (75%) dibanding derajat rendah (25%). Kasus karsinoma serosum derajat tinggi dengan ekspresi p53 positif ditemukan pada 12 sampel, sedangkan 4 sampel dari kasus karsinoma serosum derajat rendah memiliki ekspresi p53 positif. Ekspresi p53 negatif lebih banyak ditemukan pada karsinoma serosum derajat rendah yaitu 75%, sedangkan pada karsinoma serosum derajat tinggi 25%. Setelah dianalisis dengan uji *chi-square* ditemukan hubungan bermakna antara

ekspresi p53 dengan derajat histopatologik, dengan $p=0,013$ ($p<0,05$). Gambaran mikroskopik ekspresi p53 dapat dilihat pada Gambar 3.



Gambar 3. Ekspresi p53 pada karsinoma serosum. A. Ekspresi p53 negatif pada karsinoma serosum derajat rendah (dengan pembesaran 100x), B. Ekspresi p53 positif pada karsinoma serosum derajat tinggi (dengan pembesaran 100x), C. Ekspresi p53 negatif pada karsinoma serosum derajat tinggi (dengan pembesaran 40x), D. Ekspresi p53 positif pada karsinoma serosum derajat rendah (dengan pembesaran 200x), E. Ekspresi p53 pada inti sel (dengan pembesaran 400x), F. Ekspresi p53 negatif pada inti (dengan pembesaran 400x).

DISKUSI

Pada Tabel 1 tampak usia pada karsinoma serosum derajat tinggi memiliki rentang usia 35-64 tahun, dengan usia rata-rata $49,50 \pm 9,89$. Pasien termuda berusia 29 tahun dan tertua 67 tahun, dan 45-54 tahun di Indonesia.² Beberapa penelitian menyatakan karsinoma serosum ditemukan pada usia di atas 45 tahun,^{2,9,11,12} dan 63 tahun.⁵ Variasi insiden karsinoma ovarium serosum berdasarkan usia pada berbagai penelitian dapat disebabkan oleh adanya faktor-faktor lain yang ikut berperan dalam perkembangan tumor ini.¹³

Pada Tabel 2 tampak ekspresi p53 positif ditemukan sebanyak 75% pada karsinoma serosum derajat tinggi, sedangkan pada derajat rendah ekspresi p53 positif sebanyak 25%, dengan 4 kasus karsinoma ovarium derajat tinggi dengan ekspresi p53

positif, sebaliknya pada 4 kasus karsinoma ovarium serosum derajat rendah dengan ekspresi p53 positif. Secara statistik perbedaan tersebut bermakna ($p < 0,05$). Hal ini sesuai dengan penelitian lain yang menyatakan bahwa ekspresi p53 positif lebih banyak pada kasus karsinoma serosum derajat tinggi.^{12,14-15}

Ekspresi p53 sebagian besar berhubungan dengan *missense mutation* gen p53. Pewarnaan positif tanpa adanya mutasi p53 dapat terjadi akibat aktivitas *wild tipe* p53 oleh respon stress onkogenik atau interaksi dengan onkoprotein virus. Pewarnaan *false negative* dapat terjadi pada keadaan delesi homozigot gen p53 atau *null mutation*. *Missense mutation* p53 sering terjadi pada sel kanker, namun selain itu dapat juga ditemukan *nonsense mutation*, *insertions*, dan *deletions* pada p53. Ekspresi p53 pada *missense mutation* dapat terjadi 100%, sedangkan pada *nonsenses mutation* 32%.¹⁶

Penelitian terdahulu, menyatakan bahwa karsinoma serosum derajat tinggi dipengaruhi oleh mutasi p53.^{4,6} Ekspresi p53 membuktikan adanya mutasi p53 pada patogenesis karsinoma serosum derajat tinggi. Nilai negatif pada karsinoma serosum derajat tinggi diduga disebabkan oleh proses yang kurang tepat, antara waktu dan zat fiksasi yang mempengaruhi pewarnaan imunohistokimia.¹⁶⁻¹⁷ Nilai negatif pada derajat tinggi juga dapat disebabkan mutasi p53 *nonsense* yang memberikan ekspresi p53 negatif.¹⁸

Ekspresi p53 positif dapat dijumpai pada karsinoma serosum derajat rendah, pada 10% kasus karsinoma serosum derajat rendah yang mengalami mutasi p53 menunjukkan perkembangan ke arah derajat tinggi.⁴ Peneliti lain menyatakan bahwa mutasi p53 dapat terjadi pada semua tipe karsinoma ovarium, dengan persentase yang berbeda.⁸

Adanya ekspresi p53 pada tumor ini menunjukkan progresivitas karsinoma ovarium serosum yang buruk karena kemungkinan terdapat resistensi kemoterapi terkait penurunan kemampuan apoptosis.

KESIMPULAN

Ekspresi p53 berhubungan dengan derajat histopatologi karsinoma serosum ovarium.

DAFTAR PUSTAKA

1. Hamdi EA, Saleem SH. P53 expression in ovarian tumors: (An Immunohistochemical Study). *Ann College Med*. 2012; 38: 73-9.
2. Aziz, MF. Gynecological cancer in Indonesia. *J Gynecol Oncol*. 2009;20:8-10.
3. Direktorat Jendral Pelayanan Medik Departemen Kesehatan RI., Kanker di Indonesia Tahun 2011 Data Histopatologik, Badan Registrasi Kanker, Perhimpunan Dokter Spesialis Patologi Indonesia, 2011. Jakarta: Yayasan Kanker Indonesia; 2011.
4. Kurman RJ, Shih LM. The origin and pathogenesis of epithelial ovarian cancer: a proposed unifying theory. *Am J Surg Pathol*. 2010; 34: 433-43.
5. Devouassoux-Shisheboran M, Genestie C. Pathobiology of ovarian carcinoma. *Chinese J Cancer*. 2015; 34: 50-5.
6. Li J, Fadare O, Xiang L, Kong B, Zheng W. Ovarian serous carcinoma: Recent concepts on its origin and carcinogenesis. *J Hematol Oncol*. 2012; 5: 2-11.
7. Sundov D, Caric A, Mrklic I, Gugic D, Capkun V, Hofman LD. *et al*. P53, MAPK, topoisomerase ii alpha dan Ki67 immunohistochemical expression and KRAS/BRAF mutation in ovarian serous carcinoma. *Diag Pathol*. 2013; 8: 1-9.
8. Rivlin N, Brosh R, Oren M, Rotter V. Mutations in the p53 tumor suppressor gene: Important milestones at the various steps of tumorigenesis. *Genes & Cancer*. 2011; 2: 466-74.
9. Seidman JD, Cho KR, Ronnett BM, Kurman RJ. Surface Epithelial Tumors of the Ovary. In Kurman RJ, Ellenson LH, Ronnett BM, editors, *Blaunstein's Pathology of the Female Genital Tract*. 6th ed. London: Springer; 2011.
10. Khandakar B, Mathur SR, Kumar L, Kumar S, Gupta SD, Iyer VK, *et al*. Tissue biomarkers in prognostication of serous ovarian cancer following neoadjuvant chemotherapy. *Bio Med Res Int*. 2014; 2014: 1-9.
11. Arik D, Kulacoglu S. P53, bcl-2, and nm23 expressions in serous ovarian tumors: Correlatian with the clikical and histopathological parameters. *Turkish J Pathol*. 2011; 27: 38-45.
12. Altman AD, Nelson GS, Ghatage P, McIntyre JB, Capper D, Chu P. The diagnostic utility of TP53 and CDKN2A to distinguish ovarian high-grade serous carcinoma from low-grade serous ovarian tumor. *Mod Pathol*. 2013; 26: 1255-63.
13. Ezzati M, Abdullah A, Sharifabrizi A, Hou J, Kopf M, Stedman JK, *et al*. Recent advancements in prognostic factors of epithelial ovarian carcinoma. *Int Sch Res Notices*. 2014; 2014:1-10.

14. Mishra SK, Crasta JA. An immunohistochemical comparison of p53 and BCL-2 as apoptotic and MIB as proliferative markers in low-grade and high-grade ovarian serous carcinomas. *Int J Gynecol Cancer*. 2010; 204: 537-41.
15. Chambers SK, Martinez JD. The significance of p53 isoform in serous ovarian carcinoma cancer. *Future Oncol*. 2012; 8: 683-6.
16. Cole AJ, Dwight T, Gill AJ, Dickson K, Zhu Y, *et al*. Assessing mutant p53 in primary high-grade serous ovarian cancer using immunohistochemistry and massively parallel sequencing. *Sci Rep*. 2016; 6: 1-12
17. Winata IGS, Suwiyoga IK, Megadhana IW. An expression of protein 53 (p53) did not correlate with staging of ovarian cancer. *Merit Res J Med and Med Sci*. 2014; 2: 192-5.
18. McCluggage WG. Morphological subtypes of ovarian carcinoma: A review with emphasis on factors associated and pathogenesis. *Pathol*. 2011; 43: 420-32.